



СТОМАТОЛОГИЯ DENTISTRY

DOI: 10.22363/2313-0245-2024-28-4-508-536
EDN HAKGWK

REVIEW
ОБЗОР

Костная пластика расщелин альвеолярного отростка: к вопросу о современной парадигме лечения

А.М. Кузнецов¹ , Х.З. Иманова¹  ✉, А.М. Гусаров¹ , О.С. Яцкевич² ,
М.Е. Зорич³ , Н.Л. Короткова^{1,4} , У.О. Копылова¹ , А.М. Нагайченко¹ 

¹Первый Московский государственный медицинский университет им. И.М. Сеченова, г. Москва, Российская Федерация

²Белорусский государственный медицинский университет, г. Минск, Республика Беларусь

³Медицинский сервис «Экомедсервис», г. Минск, Республика Беларусь

⁴Приволжский исследовательский медицинский университет, г. Нижний Новгород, Российская Федерация
✉ hannaيمانова@yandex.ru

Аннотация. *Актуальность.* Одним из наиболее распространенных пороков развития является врожденная расщелина губы, неба и альвеолярного отростка. Костная пластика альвеолярного отростка является неотъемлемой частью реабилитации пациентов, страдающих этой патологией. В данном обзоре литературы рассмотрены современные аспекты хирургической коррекции расщелин альвеолярного отростка. Подходы к выполнению данной операции существенно изменялись с течением времени. Единой концепции на сегодняшний день не существует ввиду того, что вмешательство может влиять на рост верхней челюсти, и того, что подходы, применяемые в детской хирургии, могут быть неэффективны у взрослых пациентов. Весьма актуальным вопросом остается также выбор костно-пластических материалов, поскольку результаты применения этих материалов при других патологиях варьируют. *Цель исследования* — систематизация данных о костно-пластических операциях при расщелинах альвеолярного отростка у пациентов разных возрастов и анализ опубликованных научных работ. *Материалы и методы.* Обзор и анализ литературных источников проводился по ключевым словам на электронных ресурсах баз данных PubMed, Google Scholar, eLibrary, были использованы зарубежные и российские источники. Анализировались научная литература, напечатанная с 1901 по 2024 гг. *Результаты и обсуждение.* На данный момент большинство авторов склоняется к выполнению операции в период раннего сменного прикуса при наличии зачатка бокового резца, либо позднего сменного прикуса (до прорезывания клыка) при его отсутствии. Проведение операции у взрослых пациентов связывают с большей степенью резорбции трансплантата

© Кузнецов А.М., Иманова Х.З., Гусаров А.М., Яцкевич О.С., Зорич М.Е., Короткова Н.Л., Копылова У.О., Нагайченко А.М., 2024



This work is licensed under a Creative Commons Attribution 4.0 International License
<https://creativecommons.org/licenses/by-nc/4.0/legalcode>

и дополнительными трудностями. Среди костно-пластических материалов предпочтение отдается аутокости. Наиболее популярным остается аваскулярный аутотрансплантат из области гребня подвздошной кости. Предпринимаются попытки ухода от применения аутоматериалов и сокращения их количества с целью уменьшения повреждения донорских зон. В сложных случаях может возникнуть необходимость применения методик с использованием реваскуляризируемых аутотрансплантатов или протезирования. Большое значение придается ортодонтической подготовленности пациентов. **Выводы.** Подход к пациентам с расщелиной альвеолярного отростка должен быть дифференцированным. Важно учитывать возраст пациента, соматический и стоматологический статусы для выбора наиболее корректной тактики ведения.

Ключевые слова: расщелина альвеолярного отростка, расщелина губы и неба, костная пластика, костно-пластические материалы

Информация о финансировании. Авторы не получали финансовую поддержку для написания и публикации статьи.

Вклад авторов. Концепция и дизайн исследования — Кузнецов А.М., Иманова Х.З., Гусаров А.М., Яцкевич О.С., Зорич М.Е., Короткова Н.Л. Сбор и обработка материала — Иманова Х.З., Копылова У.О., Нагайченко А.М. Написание текста — Иманова Х.З. Редактирование текста и утверждение окончательного варианта статьи — Кузнецов А.М., Иманова Х.З., Гусаров А.М., Яцкевич О.С., Зорич М.Е., Короткова Н.Л. Все авторы внесли существенный вклад в подготовку статьи, прочли и одобрили финальную версию перед публикацией.

Информация о конфликте интересов. Авторы заявляют об отсутствии конфликта интересов.

Этическое утверждение — неприменимо.









Благодарности — неприменимо.

Информированное согласие на публикацию — неприменимо.

Поступила 04.03.2024. Принята 10.04.2024.

Для цитирования: Кузнецов А.М., Иманова Х.З., Гусаров А.М., Яцкевич О.С., Зорич М.Е., Короткова Н.Л., Копылова У.О., Нагайченко А.М. Костная пластика расщелин альвеолярного отростка: к вопросу о современной парадигме лечения // Вестник Российского университета дружбы народов. Серия: Медицина. 2024. Т. 28. № 4. С. 508–536. doi: 10.22363/2313-0245-2024-28-4-508-536. EDN: HAKGWK

Alveolar clefts bone grafting: on the issue of modern treatment paradigm

Alexey M. Kuznetsov¹ , Khanna Z. Imanova¹  ✉, Artem M. Gusarov¹ ,
Oleg S. Yackevich² , Maryanna E. Zorych³ , Nadezhda L. Korotkova^{1,4} ,
Ulyana O. Kopylova¹ , Artem M. Nagajchenko¹ 

¹Sechenov University, Moscow, Russian Federation

²Belarusian State Medical University, Minsk, Republic of Belarus

³Clinic "Ecomedservice", Minsk, Republic of Belarus

⁴Privolzhsky Research Medical University, Nizhny Novgorod, Russian Federation

✉ hannaimanova@yandex.ru

Abstract. Relevance. One of the most common birth defects is congenital cleft lip, palate and alveolar ridge. Modern aspects of surgical correction of alveolar clefts are discussed in this literature review. Approaches to performing this operation have changed significantly over time. A unified concept does not exist to this day due to the fact that the intervention can affect the

growth of the upper jaw, and the fact that approaches used in pediatric surgery may not be effective in adult patients. The choice of osteoplastic materials also remains a very pressing issue, since the results of using these materials for other pathologies vary. *The aim of the study* is to systematize data on osteoplastic surgeries for alveolar clefts in patients of different ages and analyze of published scientific works. *Materials and Methods.* The authors analyzed scientific data in the search engines PubMed, Google Scholar and eLibrary. Scientific literature published from 1901 to 2024 was analyzed. *Results and Discussion.* At the moment, most authors are inclined to perform the operation during the period of early mixed dentition in the presence of a lateral incisor rudiment, or late mixed dentition (before the eruption of the canine) in its absence. Performing surgery in adult patients is associated with a greater degree of graft resorption and additional difficulties. Among osteoplastic materials, preference is given to autologous bone. The most popular remains an avascular autograft from the iliac crest region. Attempts are being made to avoid the use of autologous materials and to reduce its quantity in order to reduce donor morbidity. In complex cases, it may be necessary to use techniques using revascularized autografts or prosthetics. Great importance is attached to the orthodontic preparedness of patients. *Conclusion.* The approach to patients with alveolar cleft should be differentiated. It is important to take into account the patient's age, somatic and dental status to select the most correct management tactics.

Keywords: alveolar cleft, cleft lip and palate, bone grafting, osteoplastic materials

Funding. The authors did not receive financial support for the research, authorship and publication of the review article.

Author contributions. Concept and design of the study — Kuznetsov A.M., Imanova Kh.Z., Gusarov A.M., Yackevich O.S., Zorich M.E., Korotkova N.L. Collection and processing of material — Imanova Kh.Z., Kopylova U.O., Nagajchenko A.M. Writing the text — Imanova Kh.Z. Editing and approval of the final version of the article — Kuznetsov A.M., Imanova Kh.Z., Gusarov A.M., Yackevich O.S., Zorich M.E., Korotkova N.L. All the authors made a significant contribution to the preparation of the manuscript, read and approved the final version before publication.

Conflict of interest statement. The authors declare no conflicts of interest.

Ethics approval — not applicable.

Acknowledgements — not applicable.

Consent for publication — not applicable.

Received 24.07.2024. Accepted 03.09.2024.

For citation: Kuznetsov AM, Imanova KhZ, Gusarov AM, Yackevich OS, Zorich ME, Korotkova NL, Nagajchenko AM. Alveolar clefts bone grafting: on the issue of modern treatment paradigm. *RUDN Journal of Medicine.* 2024;28(4):508–536. doi: 10.22363/2313-0245-2024-28-4-508-536. EDN: HAKGWK

Введение

Врожденная расщелина губы и неба (ВРГН) является тяжелым пороком эмбрионального развития, требующим комплексного своевременного лечения. Распространенность данной патологии широко варьирует и зависит не только от генетических факторов, но и в значительной степени от внешнесредовых влияний [1]. В среднем на каждую тысячу новорожденных рождается один ребенок с ВРГН [2].

Наличие ВРГН оказывает негативное влияние на психологическое и функциональное состояние

ребенка, а в последующем, при неполноценной реабилитации, и взрослого человека. Нарушение эстетических пропорций лица, проблемы с питанием, речью, дыханием, слухом, наличие сопутствующих патологий, стигматизация детей и их семей — все это не может пройти бесследно для личности [3, 4]. Согласно данным Yusof M.S., школьники (пациенты 7—18 лет) с ВРГН имеют более низкое качество жизни по сравнению со сверстниками [4]. Учитывая все это, невозможно переоценить важность реабилитационных мероприятий и комплексной работы команды специалистов с этими пациентами.

Реабилитация пациентов с ВРГН длительна и многоэтапна. Она подразумевает работу не только с хирургом и ортодонтом, но и с оториноларингологом, генетиком, логопедом, психологом и другими специалистами. Неотъемлемой частью хирургической реабилитации является операция костной пластики расщелины альвеолярного отростка [5].

Костная пластика расщелины альвеолярного отростка (КПАО) — операция, направленная на замещение дефекта костной ткани и восстановление непрерывности альвеолярного отростка верхней челюсти. Это вмешательство решает следующие задачи:

- стабилизацию верхнечелюстных сегментов, особенно при двусторонней расщелине;
- создание условий для прорезывания зубов в репаративный регенерат при вторичной костной пластике;
- стабилизацию результатов ортодонтического лечения;
- улучшение условий для проведения последующей стоматогнатической реабилитации;
- устранение ороназальной фистулы;
- коррекцию асимметрии челюстно-лицевой области, благодаря созданию на стороне расщелины костной опоры для крыла носа и мягких тканей верхней губы;
- возможность протезирования на дентальных имплантатах;
- улучшение речи [6—8].

Целью данного обзора является анализ литературы и систематизация данных о костнопластических операциях при расщелинах альвеолярного отростка у пациентов разных возрастов.

Материалы и методы

Обзор и анализ литературных источников проводился по ключевым словам на электронных ресурсах баз данных PubMed, Google Scholar, eLibrary, были использованы зарубежные и российские источники. Анализовались научная литература, напечатанная с 1901 по 2024 гг.

Результаты и обсуждение

Классификации

Крайне важно для понимания темы определить-ся с основными классификационными понятиями. В рамках нашей статьи целесообразно остановиться на классификации видов КПАО и рассмотреть материалы, с помощью которых она осуществляется.

КПАО, в зависимости от возраста выполнения вмешательства, может быть:

- первичной (проводится параллельно с первичной хейлопластикой в возрасте от 3 месяцев до 2 лет);
- ранней вторичной (проводится перед прорезыванием постоянных зубов в возрасте от 2 до 5 лет);
- вторичной (проводится в период сменного прикуса либо раннего (в 6—8 лет, до предполагаемого времени прорезывания латеральных резцов), либо позднего (в 9—12 лет, до предполагаемого времени прорезывания клыков));
- поздней вторичной/третичной (проводится после прорезывания постоянных латеральных резцов или клыков, независимо от возраста пациента) [6, 8, 9].

Также выделяют повторную КПАО, она выполняется при недостаточном объеме костного регенерата после предшествующей операции для рационального протезирования [6—8].

Используемые для КПАО материалы, по версии Dissaux С. и др. (2021), можно систематизировать следующим образом:

- аутотрансплантаты;
- вспомогательные материалы (вещества, при добавлении которых в аутотрансплантат уменьшается степень резорбции костной ткани; к ним относят PRP/PRF и различные клеточные матрицы (скаффолды));
- заменители кости (вещества, показывающие в ряде исследований сходные с аутотрансплантатами результаты, и вещества, на которые возлагаются такие надежды, требующие дополнительных исследований; к ним относят биокерамику, композитные материалы с добавлением BMP-2, клеточную терапию) [9, 10].

По происхождению кости аутоотрансплантаты делят на:

— мембранозные (аутоотранспланты со свода черепа и из нижней челюсти), имеющие общее происхождение с верхнечелюстной костью;

— эндохондральные (аутоотрансплантаты из костей туловища и конечностей) [11—13].

По типу кровоснабжения костный аутоотрансплантат может быть:

— аваскулярным (не имеет собственного кровоснабжения);

— реваскуляризованным (имеет независимую систему кровоснабжения с перспективой восстановления питания от сосудов, находящихся в реципиентной области), то есть представляющим собой свободный лоскут [7,14].

Структурно аутоотрансплантаты костей могут быть:

— кортикальными;

— кортикально-губчатыми;

— губчатыми;

— содержащими также другие компоненты (надкостницу, фасцию, кожу с подкожной жировой клетчаткой) [7, 14].

Все вышеперечисленные классификации не являются константами. Они могут изменяться с течением времени и представляться по-разному авторами. Необходимо прежде всего понимать смысл тех или иных действий/подходов к пациентам и вмешательству. Одним из ключевых вопросов, требующих глубокого осмысления, является возраст вмешательства.

Какой возраст оптимален для операции?

Чтобы вникнуть в суть рассматриваемой проблемы, совершим краткий экскурс в историю. До XX века хирурги ограничивались лишь мягкотканными маневрами [15]. С наступлением XX века появились первые сообщения о КПАО.

История закрытия альвеолярной расщелины костью началась с «жуткой», как впоследствии выразился Koberg W.R. [16], операции. Eiselsberg F. в 1901 году пересадила фаланги мизинца кисти на сосудистой ножке в область дефекта верхней челюсти

19-летней девушки [17]. Далее начали появляться сообщения о более гуманных методах: Lехer E. в 1908 сообщил об использовании трансплантатов из большеберцовой кости у детей старшего возраста [18], Drachter R. в 1914 году успешно применил ту же донорскую область для закрытия двусторонней расщелины 7-летнему мальчику [19], в 1931 году Veau V. совершил несколько попыток выполнения подобной методики [20]. Эти методы были направлены по большей части на третичную костную пластику. Опыт и наблюдения этих хирургов, однако, не были столь убедительными, и методика широкого применения не находила. Сегодня выполнение третичной остеопластики, особенно у пациентов старше 18 лет, связывают с повышенным риском потери трансплантата и дополнительными трудностями [21, 22].

В 1950-е и 1960-е годы многих хирургов охватил энтузиазм по поводу первичной костной пластики. Идея полноценной ранней реабилитации была привлекательной, также возлагались надежды на этот этап как на средство профилактики деформаций верхней челюсти и носа [23, 24]. Эти надежды не оправдались в течение десятилетий, стали появляться многочисленные сообщения о высокой степени резорбции трансплантата, нарушениях зубного ряда и, что наиболее важно, торможении роста средней зоны лица [25—27]. Так, к примеру, Jolleys A. в 1968 году сравнил группу детей, которым была выполнена данная процедура, с группой больных, в которой не проводилась первичная остеопластика. При этом он не обнаружил каких-либо очевидных преимуществ. Мало того, было установлено, что у пациентов из первой группы было значительное ограничение роста верхней челюсти в поперечном и переднезаднем направлениях с увеличением тенденции формирования перекрестного прикуса [25]. Еще один из основоположников метода первичной ранней остеопластики Pfeifer G. в 1966 году, после наблюдения за результатами подобных операций, пришел к убеждению об отрицательном воздействии оперативного вмешательства на формирование зубочелюстной системы [26]. В настоящее время первичная КПАО в большинстве клиник не выполняется [5—7].

В связи с недостатками, присущими первичной и третичной костной пластике, интерес со временем все больше смещался в сторону вторичной КПАО. К середине 1960-х годов вторичная остеопластика была внедрена во многие центры [28—30]. Воупе P.J. и Sands N.R. в 1972 году сформулировали современные принципы этой операции [31]. Традиционная вторичная остеопластика проводится в период, когда рост верхней челюсти в трансверзальном и переднезаднем направлениях уже закончен, а продолжается только вертикальный рост челюсти. Проводимая в период между 8—12 годами (когда корень постоянного клыка сформирован на $1/2$ — $2/3$), костная пластика не влияет на развитие средней зоны лица и обеспечивает прочную основу для дальнейшего прорезывания клыка [32, 33]. При проведении поздней вторичной КПАО (после прорезывания клыков) у пациентов наблюдается ускоренная резорбция корня клыка, и им чаще требуется дентальная имплантация [34].

Традиционно клык, прилегающий к расщелине, был ключевым зубом, используемым для определения времени вторичной КПАО. Однако некоторые специалисты начали практиковать выполнение вторичной остеопластики в ранний период сменного прикуса (в 6—8 лет) до прорезывания боковых резцов. В 2007 году Ozawa T. и др. сообщили, что у пациентов с прилегающим к расщелине зачатком латерального резца, которым была проведена вторичная КПАО до прорезывания резца, наблюдалась меньшая резорбция трансплантата. Латеральный резец прорезывался в трансплантат и, таким образом, препятствовал атрофическим процессам в трансплантированной кости. Исследователи пришли к выводу, что вторичную КПАО следует проводить в раннем периоде сменного прикуса при наличии у пациента зачатка бокового резца, так как это позволяет сохранить латеральный резец и привести к симметричной и здоровой окклюзии [35]. В 2016 году Dissaux C. и др., сравнив результаты КПАО у пациентов 5 и 10 лет, пришли к аналогичному выводу, оставив под вопросом влияние ранней операции на рост лица [36]. В 2019 году Doucet J.C. и др.

обнаружили, что КПАО в возрасте 6 лет не влияла на рост средней зоны лица, оцениваемый по SNA (Sella-Nasion-A) углу, по сравнению с традиционной операцией, проводимой в возрасте 9—11 лет [37]. Следовательно, латеральный резец может быть дополнительным ключевым зубом для определения сроков вторичной операции. У пациентов с зачатком латерального резца вторичная КПАО в период раннего сменного прикуса способствует сохранению кости и здоровой окклюзии. Однако чтобы предотвратить резорбцию трансплантата, эту операцию не следует проводить до прорезывания клыков при отсутствии зачатка латерального резца. Опрос, проведенный среди 53 мультидисциплинарных групп специалистов по лечению расщелин лица, показал, что вторичная КПАО в возрасте от 6 до 8 лет и в возрасте от 8 до 13 лет проводилась хирургами со схожей частотой (47 % и 49 % соответственно) у пациентов с расщелинами [38]. Недавние публикации также поддерживают более ранний подход [39, 40].

Помимо рассмотренных видов костной пластики существует также такое понятие, как «бескостная костная пластика» или, по-другому, гингивопериостеопластика (ГПП). ГПП впервые предложил Skoog T. в 1965 году. ГПП — это процедура, при которой деснево-надкостничные лоскуты с обеих сторон расщелины первично ушиваются в младенчестве над мертвым пространством костной щели верхней челюсти [41]. Как правило, в центрах, использующих ГПП, перед операцией сближают альвеолярные сегменты с помощью назоальвеолярного молдинга или активных предоперационных ортодонтических аппаратов, таких как устройство Latham. ГПП, однако, не полностью устраняет необходимость вторичной костной пластики у подавляющего числа пациентов, и было показано, что она вызывает ограничение роста верхней челюсти, что приводит к тому, что большему числу пациентов в дальнейшем потребуются ортогнатические вмешательства [42—44]. Несмотря на все минусы и количество противников, споры вокруг данной процедуры окончательно не разрешены.

Возможно, наиболее убедительный аргумент в пользу гингивопериостеопластики был выдвинут в 2010 году Meazzini M.C. и др. Их протокол коррекции односторонних расщелин предусматривает раннюю гингивоальвеолопластику в возрасте 18—24 месяцев наряду с закрытием расщелины твердого неба. У 100 % пациентов, оперированных по данному протоколу, в дальнейшем не было показаний к выполнению костной пластики. К недостаткам методики авторы все же относят ограничение роста челюстей (у 27 % пациентов в группе ранней костной пластики со временем обнаружены показания к остеотомии по Ле-Фор I по сравнению с 10 % в группе детей со вторичной КПАО) [42]. Однако важно отметить более старший возраст когорты ранней ГПП на момент операции, в отличие от возраста пациентов при традиционной ГПП, а также выполнение ГПП в контексте общего протокола.

Не менее важным вопросом является выбор материалов, с помощью которых осуществляется КПАО.

Костно-пластические материалы: от прошлого к будущему

В литературе описана возможность применения невероятно большого количества костно-пластических материалов при расщелине альвеолярного отростка. Возникают вопросы: «Как не потеряться во всем многообразии? На что опираться?» Ответить на эти вопросы несложно, если вспомнить свойства, которыми должен обладать идеальный костный трансплантат:

- остеокондуктивность, то есть обеспечение каркаса (скаффолда) для роста кости путем врастания клеток из реципиентной области;

- остеоиндуктивность, то есть наличие факторов, привлекающих остеопрогениторные клетки, индуцирующих и моделирующих остеогенез с минимальной воспалительной реакцией;

- остеогенность, то есть способность остеогенных клеток донорской области переноситься вместе с трансплантатом и вносить вклад в процессы формирования новой костной ткани;

- иммунологическая инертность;
- обеспечение структурной поддержки для сопротивления силам мышечного сокращения и рубцовым процессам;
- способность выдерживать раннее возвращение к функционированию;
- минимальная или нулевая донорская морбидность;
- отсутствие токсического и пагубного влияний на реципиентную область;
- отсутствие влияния на рост пациента;
- бюджетность;
- неонкогенность [45].

Тогда возникает другой вопрос: «существует ли материал, отвечающий в полной мере всем этим требованиям?» При всем желании ответить утвердительно на данный момент нельзя. Однако есть материал, обладающий большей частью этих свойств — это аутоматериал. Аутоотрансплантаты до сих пор остаются «золотым стандартом» костной пластики во всем мире. Особенно ценно то, что собственная костная ткань обладает всеми тремя механизмами остеоинтеграции (остеогенностью, остеоиндукцией, остеоиндукцией) [46]. Хотя стоит отметить, что большое значение для приживления имеют также техника операции, подготовка к вмешательству и состояние воспринимающего ложа. Даже способ хранения кости после забора до имплантации в альвеолярный дефект важен. Так, например, Hassanein A.H. и др. в 2012 году сравнили жизнеспособность клеток губчатого трансплантата подвздошной кости при хранении трансплантата на льду и при комнатной температуре. Исследователи пришли к выводу, что хранение трансплантата на льду, а не при комнатной температуре увеличивает выживаемость клеток: через 2 часа после забора тканей в охлажденной кости количество жизнеспособных клеток было больше на 22 % [47].

Несмотря на то, что сегодня в арсенале хирургов нет ничего, что давало бы достоверно лучшие результаты, обладая при этом аналогичным профилем безопасности, чем аутооткани, научные исследования последних лет направлены на поиски заменителей костной ткани, тканевую инженерию, а не на поиски

новых донорских участков [48,49]. Достойная замена аутотрансплантатам позволит значительно сократить время операции и отказаться от травмирования донорских участков.

Итак, рассмотрим наиболее известные в наше время костно-пластические материалы через призму вышеперечисленных свойств. Также проведем сравнительный анализ (см. табл. 1).

Аутотрансплантаты

Наиболее часто донорскими участками для взятия аутотрансплантатов при КПАО являются: гребень подвздошной кости, нижняя челюсть, свод черепа, ребро, бугристость большеберцовой кости. Как правило, используются аваскулярные ауто-трансплантаты. В сложных ситуациях может быть рассмотрено применение свободных лоскутов (см. раздел «Сложные случаи: что делать?»).

В этом разделе будут рассмотрены аваскулярные аутотрансплантаты. Перед тем как перейти к их обсуждению, остановимся на некоторых физиологических особенностях нахождения разных по структуре и происхождению аваскулярных трансплантатов в реципиентной зоне краниофациальной области. В фундаментальных исследованиях 1970—1980-х годов велась дискуссия о различиях в физиологии трансплантатов мембранозного и эндохондрального происхождения. В 1974 году Smith J.D. и др. в исследовании на кроликах обнаружили, что мембранозные аутотрансплантаты (из области черепа) почти не подвержены резорбции, в отличие от эндохондральных (из области подвздошной кости), в которых через год после имплантации наблюдалась резорбция до 64% [45]. В исследовании на кроликах и обезьянах Zins J.E. и др. в 1983 году также определили, что трансплантированная мембранозная кость сохраняет больший объем, чем эндохондральная кость, поскольку первая реваскуляризируется быстрее [12].

В противовес этому Wolfe S.A. выразил мнение, что донорский участок и его происхождение не имеют значения, важна лишь структура трансплантата. Wolfe S.A., впрочем, предпочитал кортикально-губчатым подвздошным транспланта-

там кортикально-губчатые трансплантаты из области черепа [50]. Ozaki W. и др. в 1998—1999 годах на основании ряда исследований на кроликах пришли, по существу, к такому же выводу. Используя флюорохромные маркеры и компьютерные томографы, эти ученые обнаружили, что кортикальные трансплантаты, независимо от эндохондрального или мембранозного происхождения, хорошо сохраняют объем, а губчатая кость нижней челюсти или подвздошной кости демонстрирует наибольшую резорбцию. Кроме того, не было выявлено существенной разницы в скорости резорбции между эндохондральными и мембранозными кортикальными костными трансплантатами. Большая скорость резорбции губчатого вещества связывалась с тем, что силы ремоделирования заставляют губчатые костные аутотрансплантаты развивать более плотную, более взаимосвязанную и более механически стабильную микроархитектуру [51—53]. Таким образом, степень резорбции коррелирует с микроархитектурой ауто-трансплантата, а не с его происхождением. Однако позволим себе напомнить, что кости мембранозного происхождения бедны на губчатую ткань и состоят, в основном, из кортикального вещества. Кости же эндохондрального происхождения позволяют забрать больший объем губчатой ткани при необходимости.

Представляет интерес также исследование Rosenthal A.H. и др. (2003 г.), в котором они тоже на кроликах изучали физиологию пересаженных костных компонентов. Однако, в отличие от исследований Ozaki W., ученые размещали кортикальные и губчатые трансплантаты разного происхождения не в позицию «onlay» (при которой трансплантат накладывают на поверхность дефекта), а в позицию «inlay» (при которой трансплантат размещают внутри дефекта), подобно технике размещения трансплантатов при расщелинах альвеолярного отростка. Результаты показали, что, в отличие от «onlay» размещения костных трансплантатов, при «inlay» позиции все костные трансплантаты хорошо сохраняли свой объем и увеличивались в нем с течением времени. При этом наибольший прирост наблюдался в губчатой ткани эндохондрального происхождения. Вывод таков: наблюдается разная

степень резорбции и остеосинтеза при размещении губчатых трансплантатов в разные позиции; регулируются все эти процессы, судя по всему, местными факторами (скорее всего механической средой). Костные трансплантаты, по-видимому, повторяют характеристики кости, в которую они были помещены, а не сохраняют свои природные характеристики [54].

1. Подвздошная кость

Подвздошная кость уже давно является стандартом, с которым сравнивают другие донорские области. С 70-х по настоящее время, несмотря на многочисленные сравнительные исследования между подвздошным аутоотрансплантатом и другими анатомическими участками и материалами, эта область занимает лидирующие позиции в реконструкции альвеолярных расщелин [10]. Секрет подобного успеха кроется в простоте хирургического доступа и возможности забора достаточного количества материала [31].

Трансплантат может забираться из переднего и заднего участков подвздошного гребня. Наиболее удобен передний участок ввиду возможности двухкомандного подхода и сокращения, таким образом, времени оперативного вмешательства [6,45]. Доступ может осуществляться либо классически (с разрезом 2—4 см), либо малоинвазивно (с помощью различных устройств: трепана, чрескожной иглы, цилиндрического остеотома и т.п.). В систематическом обзоре Saha A. и др. (2019г.) сообщается о таких преимуществах минимально инвазивного доступа перед традиционным, как укорочение времени операции, меньшая потребность в анальгетиках, более быстрая выписка из больницы [55].

Трансплантаты могут представлять собой фрагмент губчатой кости, кортикальной пластинки, братья в виде костной стружки либо содержать как губчатое, так и кортикальное вещество в одном блоке. Немаловажно то, что эта область богата губчатой тканью [45, 56, 57]. Губчатая кость содержит большое количество остеогенных клеток и демонстрирует быструю реваскуляризацию, в отличие от кортикальной кости, которая сохраняет объем

за счет ползучего замещения [58, 59]. Использование губчатой кости подвздошной области при вторичной КПАО клинически дает более успешные результаты [56]. При третичной же КПАО более стабильным, надежным и удобным для дальнейшего протезирования является костный блок подвздошной кости (по сравнению с исключительно губчатым трансплантатом) [57].

Основной недостаток забора кости из подвздошной области — донорская морбидность, главным проявлением которой является послеоперационная боль в области гребня подвздошной кости. Причиной послеоперационных болей в месте забора кости является повреждение сухожилий боковых мышц живота и большой ягодичной мышцы с соответствующей стороны. Интенсивность боли во многом зависит от техники операции, и некоторые исследования сходятся во мнении, что эту боль часто переоценивают [60—62]. Большинство пациентов сообщают о боли низкой интенсивности, купируемой парацетамолом. Vaquain Z.H. и др. (2009) и Matsa S. и др. (2012) сообщают, что пациенты могут ходить в течение 24 часов после операции и восстанавливают нормальную походку максимум через 10 дней [63, 64]. Во времена Bergland O. (1986) или Hall H.D. & Posnick J.C. (1983) пребывание в больнице было довольно длительным, с тех пор оно сократилось до 1 или 2 дней [65]. Также, поскольку большая часть пациентов — дети, открытым оставался вопрос о возможном нарушении роста этой области. Однако эти опасения не подтвердились клинически [64].

Несмотря на все преимущества, объем резорбции подвздошного аутоотрансплантата, согласно данным ряда исследователей, остается высоким (до 40 % в 1 год), что подталкивает некоторых хирургов к использованию других донорских областей [65—67].

2. Нижняя челюсть

Нижняя челюсть — это вторая по популярности после подвздошного гребня донорская зона при КПАО. Как правило, аутоотрансплантат забирается из области подбородочного симфиза [68—70], реже из нижнечелюстной ветви [71, 72]. К основному преимуществу

можно отнести «локализацию» вмешательства, его ограничение одним операционным полем. Причем данное операционное поле является привычным и хорошо знакомым для большинства челюстно-лицевых хирургов. Хотя невозможность привлечения двух бригад и увеличивает время операции, невидимые шрамы, отсутствие выраженных послеоперационных болей, небольшой срок госпитализации делают эту область достаточно привлекательной [73, 74]. Неоднократно было показано, что аутооттрансплантаты из области симфиза при расщелинах могут давать аналогичные результаты по сравнению с подвздошными аутооттрансплантатами [68—70].

Тем не менее, поскольку чаще всего используется симфиз нижней челюсти, существуют ограничения, связанные с количеством материала, доступным для забора. Эти ограничения во многом индивидуальны и связаны с анатомией отдельных пациентов [74]. Поэтому обычно этот аутоматериал используется при небольших односторонних расщелинах альвеолярного отростка [75, 76]. Для получения адекватного объема материала и уменьшения степени повреждения донорской зоны некоторые хирурги вполне успешно практикуют смешивание аутоматериала из области нижней челюсти с другими субстанциями (например, с материалом Bio-Oss, бета-трикальцийфосфатом) [72, 76, 77].

Основными рисками этого донорского участка являются потенциальные повреждения десен или корней зубов, особенно когда трансплантат забирается в раннем возрасте [68, 73]. При использовании нижнечелюстного аутооттрансплантата у детей некоторыми авторами сообщается о более высоком проценте ретинированных клыков по сравнению с подвздошным аутооттрансплантатом [78]. Возможна также денервация тканей при травме нижнего альвеолярного или ментального нервов [72—74]. Кроме того, удаление нижнечелюстного симфиза у взрослых может привести к долговременным стойким дефектам формы нижней челюсти [79]. Тщательное предоперационное планирование помогает снизить риск осложнений до минимальных значений [45, 77].

3. Свод черепа

Аутооттрансплантаты со свода черепа успешно применяются при контурной пластике лицевого скелета, поскольку размещаются при этом в позицию «onlay». В случае же с расщелинами альвеолярного отростка, при которых трансплантаты размещаются в позицию «inlay», ситуация не такая однозначная из-за небольшого количества губчатой кости [54, 80]. Результаты использования этого аутооттрансплантата при расщелинах противоречивы. Одни исследователи сообщают о хороших результатах, сопоставимых с использованием подвздошного трансплантата, и аналогичном или даже более благоприятном профиле резорбции [80—82]. Другие же не находят значительных преимуществ применения этой методики и сообщают о результатах, менее успешных по сравнению с подвздошной костью [21, 83, 84].

В литературе сообщается о невысоком уровне осложнений (от 0,25 % [85] до 5,5 % [86]), но осложнения эти потенциально являются грозными, а потому непонятно, насколько оправдано использование этой донорской зоны. Примеры осложнений: ликворея, разрыв твердой мозговой оболочки, остеомиелит свода черепа, повреждения сосудов, включая синусы, эпи- и субдуральные гематомы, неврологические осложнения [85—87]. Неоднозначно также наличие рубца в волосах: с одной стороны, его удобно скрыть за ними, а с другой — у этих пациентов и без того достаточно шрамов на голове после ряда операций. Кроме того, операционное время при использовании этой зоны увеличивается из-за невозможности двухкомандного подхода. Однако послеоперационная болезненность не сильно выражена и хирургический доступ относительно легок [81].

4. Большеберцовая кость

Большеберцовая кость является хорошо зарекомендовавшим себя донорским участком в ортопедии и травматологии. Большая часть опыта использования большеберцовых трансплантатов приходится на взрослых, в основном при травмах [88]. С точки зрения коррекции расщелин эта зона интересна в качестве альтернативного источника

забора губчатой кости, особенно когда требуется небольшое ее количество. Зона позволяет работать двум хирургам одновременно, характеризуется меньшей интраоперационной кровопотерей и менее выраженными послеоперационными болями по сравнению с подвздошной костью [89, 90].

Тем не менее есть ряд недостатков. У детей в области эпифиза находится зона роста, которую важно оставить интактной, поэтому забор материала у детей должен производиться ниже [89]. Также объем трансплантата, который можно забрать из большой берцовой кости, меньше, чем из подвздошной. По данным литературы, у взрослых он ограничен 25 мл [91, 92]. У детей можно осуществлять забор на обеих ногах при необходимости. Количество кортикальной кости также лимитировано [92, 93]. Забор большого количества материала чреват переломами. Так, например, Hughes C.W. и Revington P.J. столкнулись с двумя переломами большеберцовой кости в группе из 75 пациентов с альвеолярными расщелинами, при том что забор ограничивался лишь 5—10 мл костного вещества [93]. В целом, сложно с уверенностью оценивать результаты использования данной области, так как публикаций на эту тему мало в мировой литературе и по их данным нельзя однозначно судить об эффективности подобного подхода (малые выборки, срок наблюдения, отсутствие 3D оценки) [94—96].

5. Ребро

Ребро, в основном, использовалось для первичной КПАО [97—99], что сейчас является крайне редким вмешательством. Вероятно, в настоящее время центры больше предпочитают первичную ГПП [42], чем извлечение и размещение реберного трансплантата. Показатели успеха несколько сомнительны для обеих методик, хотя, основываясь на существующей литературе, маловероятно наличие каких-либо преимуществ реберного трансплантата перед гингивопериостеопластикой.

В сменном же прикусе ребро точно не является методом выбора, так как препятствует прорезыванию зубов и дальнейшей ортодонтической коррекции [99, 100]. К тому же этот способ забора трансплантата

мешает работе двух команд из-за близости донорского места к голове. Также методика не лишена потенциальных осложнений в виде межреберной невралгии, рубцевания, грудного сколиоза (при заборе хряща), пневмоторакса [101—103].

Вспомогательные материалы

Как уже было сказано выше, эти материалы способствуют сохранению объема трансплантационной кости, уменьшая резорбцию, и ускоряют заживление.

1. PRP/PRF

Субстанции, богатые тромбоцитами, давно используются в разных областях клинической медицины. Тромбоциты, содержащие большое количество факторов роста, оказывают положительное влияние на процессы регенерации. При КПАО добавлением плазмы, обогащенной тромбоцитами (PRP), и фибрина, обогащенного тромбоцитами (PRF), хирурги пытаются препятствовать процессам резорбции костной ткани. Осуществляется это теоретически через улучшение заживления ран, стимуляцию неоангиогенеза и остеогенеза [104]. В клинической же практике результаты от применения этих субстанций варьируют. Стоит отметить, что они также могут зависеть от способов получения PRP и PRF и изначальной концентрации тромбоцитов. Эти параметры, к сожалению, сложно стандартизировать.

В ряде исследований, в которых участвовали как взрослые [104, 105], так и дети [106, 107], при добавлении PRP или PRF к подвздошному ауто-трансплантату сообщается о значительном снижении резорбции костной ткани. Также Dayashankara Rao J.K. и др. [106] отмечают более благоприятное влияние методики с добавлением PRF на состояние пародонта при вторичной КПАО по сравнению с контрольной группой. Однако разногласия остаются, потому что в некоторых исследованиях не выявляется статистически значимая разница при добавлении PRP/PRF к подвздошному трансплантату [108, 109]. Таким образом, применять или не применять PRP/PRF — вопрос спорный в наши дни.

2. Скаффолды

Клеточные матрицы (скаффолды) хорошо изучены и активно применяются при реконструкции альвеолярного отростка и наращивании кости в имплантологии. Этот позитивный опыт, к сожалению, нельзя экстраполировать на пациентов с расщелинами из-за иных физиологических особенностей тканей в области альвеолярного дефекта у пациентов с ВРГН. Информации по использованию скаффолдов в качестве изолированного метода при расщелинах немного в литературе. Чаще всего их используют в качестве добавки к аутологичной кости либо к костному морфогенетическому белку-2 (BMP-2) [110].

Можно выделить два типа клеточных матриц: простые «скаффолды», направляющие неоостеогенез, и «мембранные барьеры» (мембраны), которые также блокируют вращение мягких тканей [10].

Непосредственно скаффолды могут быть разные, например: депротенинизированная бычья кость (DBB), человеческий деминерализованный костный матрикс (DBM), деминерализованный зубной матрикс (DDM) [10]. DBB, по-видимому, не дает каких-либо преимуществ по сравнению с изолированным подвздошным аутооттрансплантатом [111]. Хотя, как способ уменьшения донорской морбидности, DBB успешно используется некоторыми авторами [77, 112]. Elfahmawary T.I. и др. в ходе КЛКТ-анализа определили, что меньшие симфизарные трансплантаты нижней челюсти, аугментированные DBB, были равны более объемным трансплантатам гребня подвздошной кости с точки зрения костного заполнения, резорбции трансплантата и плотности кости через 6 месяцев после операции [113]. DBM, судя по некоторым публикациям, может улучшить результаты по сравнению с использованием изолированного подвздошного аутооттрансплантата. MacIsaac Z.M. и др. сравнили скорость прорезывания клыков через трансплантаты гребня подвздошной кости со скоростью прорезывания через аналогичные трансплантаты в комбинации с DBM. Ученые наблюдали более раннее прорезывание клыков в группе без DBM, но более высокие показатели приживления и выживаемости костного трансплантата в группе с добавлением DBM [114].

Мембраны направляют рост кости и блокируют вращение мягких тканей и, таким образом, имеют тенденцию изолировать и сохранять объем костного трансплантата. Мембранные барьеры тоже бывают разные: мембраны из полимолочной и полигликолевой кислот, биодеградируемые мембраны, бесклеточный дермальный матрикс (ADM) [10]. Некоторые успехи при применении мембран также описаны. Xiao W.L. и др. (2016) провели рандомизированное сравнительное исследование с объемной оценкой двух групп: основная группа с использованием ADM в сочетании с подвздошной костью и контрольная группа без ADM. В этом исследовании приняли участие 60 пациентов. Оценивали резорбцию костного трансплантата с помощью КЛКТ через 1 неделю, 3 месяца и 6 месяцев после операции. Скорость резорбции кости была снижена в группе «ADM + подвздошный аутооттрансплантат» по сравнению с контрольной группой (31,69 % против 36,50 %) [115]. Ершова О.Ю. и др. сообщают о большем успехе при использовании трансплантатов подвздошной кости с созданием ложа для трансплантатов из биодеградируемой мембраны по сравнению с изолированным применением аутооттрансплантатов. Они также отмечают, что, по их мнению, мембрана частично замещает функцию надкостницы, так как у пациентов с ВРГН слизисто-надкостничные лоскуты, укрывающие трансплантат, часто рубцово изменены, истончены [116].

Заменители кости

К этой группе материалов относят вещества, показывающие в ряде исследований сходные с аутооттрансплантатами результаты, и вещества, на которые возлагаются такие надежды, требующие дополнительных исследований.

1. Биокерамика

Биокерамика гипотетически может представлять собой идеальный заменитель кости. Дело в том, что она обладает хорошей биосовместимостью и остеоиндуктивным потенциалом. Также этот материал представляет собой каркас, который медленно рассасывается, позволяя новой кости вырасти и стабили-

лизироваться. Причем скорость рассасывания при производстве можно регулировать путем изменения соотношения компонентов кальция и фосфата [10].

Однако на данном этапе крайне мало исследований посвящено использованию биокерамики при расщелинах, необходимы дальнейшие исследования на эту тему. Но те исследования, которые опубликованы, свидетельствуют об обнадеживающих результатах. Результаты, сопоставимые с аутокостью, были обнаружены при использовании биостекла и бета-трикальцийфосфата (b-TCP) [117, 118]. При использовании гидроксиапатита и сульфата кальция сообщалось о результатах, превосходящих аутоматериал [119, 120].

2. Композитные материалы с добавлением BMP-2

Костный морфогенетический белок-2 (BMP-2) является наиболее известным фактором роста, индуцирующим костеобразование. Этот фактор роста обычно комбинируется с другими материалами, такими как бесклеточная коллагеновая губка (ACS), b-TCP, DBM [10]. На данный момент отсутствуют стандартизированные протоколы применения BMP-2. Наиболее часто используемая концентрация BMP-2, по данным литературы, составляет 1,5 мг/мл [121—123]. Ниже этой концентрации костный заменитель полностью неэффективен [121], высокие же концентрации могут приводить к осложнениям из-за гиперстимуляции тканей. Goss J.A. и др. выявили корреляцию между повышенными дозами BMP-2 и увеличением частоты стенозов носа [124].

Большая часть публикаций показывает аналогичную эффективность при применении смеси BMP-2 с ACS/ b-TCP/ DBM/ гидрогелем по сравнению с применением в моноварианте подвздошного трансплантата [123, 125, 126]. Scalzone A. и др. в систематическом обзоре 2019 г., сравнивающим методику с использованием BMP-2 и методику с использованием только аутокости при вторичной КПАО, пришли к такому же выводу [127]. Результаты, сходные с аутокостью, представляют ценность ввиду полного отсутствия необходи-

мости травмировать донорские зоны при таком подходе.

Послеоперационный локальный отек десен является частым побочным эффектом использования BMP-2 [121, 125]. Необходимо подчеркнуть также то, что костные морфогенетические белки и их рецепторы связаны с различными видами рака (легких, молочной железы, простаты и т.д.). BMP могут играть роль как промоторов опухоли, так и супрессоров, в зависимости от клеточной среды и дозировки [128]. Однако, судя по имеющимся в настоящее время данным, у пациентов, лечащихся с применением BMP-2, не существует онкологического риска, который бы выходил за рамки исходного фонового риска у тех, кто не подвергался лечению BMP-2 [129—131]. Поскольку данных о долгосрочной эффективности и безопасности BMP-2 у детей пока, на наш взгляд, недостаточно, применять его следует все же с осторожностью.

3. Клеточная терапия

Преимущества лечения культивированными аутогенными клетками состоят в том, что эти клетки не обладают антигенностью. Клеточная терапия является относительно новым направлением, исследований по применению этой технологии крайне мало на момент публикации этой статьи. Клетки, применяемые в этой области, сложны в культивировании, а стоимость проведения таких исследований высока, что, вероятно, сдерживает многих исследователей [10]. В систематическом обзоре 2021 года Alkaabi S.A. и др. обнаружили лишь 3 публикации, в которых говорилось об использовании клеточной терапии без других регенерирующих субстанций. Авторы пришли к заключению о невозможности сделать выводы об эффективности применения методики при расщелинах, ввиду гетерогенности имеющихся данных. Du F. и др. обнаружили аналогичные результаты по сравнению с аутокостью. Bajestan M.N. и др. сообщили о безопасности применения клеток и не предоставили данных об эффективности. Khojasteh A. и др. сравнили использование подвздошного трансплантата с использованием

комбинаций «стволовые клетки + подвздошный или нижнечелюстной трансплантат», выявили большую эффективность комбинированного подхода [132]. Существуют также другие единичные исследования [133, 134], говорящие о более или менее успешных результатах, но их все равно недостаточно для того, чтобы делать полноценные выводы.

Сложные случаи: что делать?

Далеко не всегда использование аваскулярных аутотрансплантатов, заменителей кости и их комбинаций приводит к хорошим результатам. В некоторых случаях даже ряд повторных операций может увенчаться неудачей, и на это есть свои причины. Какие-либо отдельные причины могут приводить к плохим исходам, либо такие исходы может давать комбинация из разных причин. Итак, рассмотрим их.

1. Большой для расщелины размер дефекта (более 10 мм [135]). Местного потенциала регенерации в таких случаях может быть недостаточно для адекватного восстановления непрерывности альвеолярного отростка при использовании аваскулярных костно-пластических материалов [7, 14, 136].

2. Неудовлетворительное состояние воспринимающего ложа. Пациенты с ВРГН в рамках комплексной реабилитации с раннего детства подвергаются вмешательствам в области расщелин. Любая операция является травмой и сопровождается впоследствии образованием рубцов и фиброзом, выраженным в разной степени у разных пациентов. Фиброз и рубцы способствуют ухудшению кровоснабжения тканей и, как итог, гипоксии. Для приживания аутотрансплантата и остеогенеза важно наличие адекватной васкуляризации [14, 22, 116].

3. Состояние полости рта. Полость рта должна быть санирована на момент операции. Кариес, поражения пародонта, неадекватная гигиена полости рта — все это не способствует хорошим результатам [5, 22].

4. Плохая ортодонтическая подготовленность [9, 77]. См. раздел «периоперационный менеджмент».

5. Низкая комплаентность пациента. Для достижения хороших результатов операции в них должны быть заинтересованы все: пациент с ВРГН, врачи, родители (если пациент несовершеннолетний). Необходимо сотрудничество пациента с врачом и строгое выполнение врачебных предписаний (как до, так и после операции) [5].

6. Неудовлетворительное общее состояние пациента. Сюда относят сложный психологический и социальный статус, наличие врожденных и приобретенных соматических заболеваний, сформированные в течение жизни вредные привычки [5]. Общее состояние пациента влияет также на состояние воспринимающего ложа и иногда может характеризовать его комплаентность.

7. Возраст пациента. Размер дефекта может увеличиваться в процессе взросления из-за потери зубов вследствие плохого состояния полости рта. С возрастом состояние реципиентного ложа ухудшается из-за предшествующих оперативных вмешательств. Также, как правило, ухудшается общее состояние организма. Кроме того, могут наблюдаться скелетные аномалии окклюзии зубных рядов, осложненные неудовлетворительным ортодонтическим и ортопедическим лечением [5, 22].

8. Некорректная техника операции, низкий уровень подготовки хирурга, недостаточное количество опыта в лечении данной патологии. Так, к примеру, Sakamoto Y. и др. провели ретроспективный анализ, целью которого было выявить, влияет ли клинический опыт хирурга на выживаемость трансплантатов при костной пластике расщелин альвеолярного отростка или достаточно хирургической подготовки. Исследовали результаты операций одного хирурга, прооперировавшего 100 пациентов с расщелиной альвеолярного отростка с 2012 по 2019 годы. Ученые пришли к выводу, что количество опыта хирурга влияло на результаты КПАО [136].

В случаях, когда дефект не поддается стандартной коррекции, хирург, который ведет паци-

ента, на наш взгляд, должен честно спросить себя: «Верю ли я, что смогу сделать эту операцию этому пациенту лучше, чем последний хирург, или лучше, чем предыдущую? Стоит ли пытаться выполнять одну и ту же операцию очередной раз и ожидать другого результата?» Если хирург не уверен в своих силах, то, возможно, более правильным будет либо перенаправить пациента к другому хирургу (например, микрохирургу), либо (в крайних случаях) прибегнуть к протезированию. Нерациональный подход усложняет условия работы для других специалистов, так как каждое следующее вмешательство ухудшает состояние воспринимающего ложа для последующей операции, что в том числе снижает вероятность успеха [137].

Остается вопрос: «Неужели в случае неудовлетворительных результатов КПАО с использованием аваскулярных костно-пластических материалов не существует более эффективных способов помощи и единственный выход — постановка протеза?» Нет, перед тем как прибегнуть к протезированию, можно рассмотреть вариант использования ревааскуляризуемых костных ауто трансплантатов. Свободные лоскуты могут служить методом «спасения» в действительно сложных случаях. Как правило, такие операции показаны при обширных (для расщелин) дефектах и отсутствии удовлетворительных результатов от ряда аваскулярных костных пластик, чаще у взрослых пациентов [5, 22].

Свободные костные лоскуты также, как и аваскулярные ауто трансплантаты, обеспечивают поддержку для тканей верхней губы и носа, позволяют в дальнейшем устанавливать зубные имплантаты, благодаря восстановлению непрерывности зубного ряда. Главное преимущество ревааскуляризуемых ауто трансплантатов — в их независимости от состояния воспринимающего ложа [7, 14]. Кроме того, было показано, что они могут улучшать локальный статус благодаря новому источнику кровоснабжения [22].

Тип используемого свободного лоскута должен определяться размером дефекта и конечной целью реабилитации. Типичными примерами свободных костных лоскутов являются малобер-

цовый, подвздошный, лопаточный и др. Разными авторами описаны различные варианты применения ревааскуляризованных ауто трансплантатов при расщелинах [138—140]. Костные дефекты при расщелинах альвеолярного отростка обычно ограниченные, за некоторыми исключениями. При обширных дефектах целесообразно применять малоберцовый, лопаточный или подвздошный лоскуты [141]. К примеру, описан способ одномоментного закрытия дефектов альвеолярного гребня при двухсторонних расщелинах подвздошным ревааскуляризуемым лоскутом [140]. При ограниченных же дефектах могут быть рассмотрены височно-теменной костно-фасциальный лоскут, лучевой свободный лоскут предплечья и лоскут медиального мышцелка бедренной кости [139, 141]. Подвздошный лоскут тоже мог бы применяться с этой целью ввиду большого количества преимуществ, однако поскольку он, помимо костного компонента, требует включения в его состав внутренней косой мышцы живота для адекватного его питания, это придает ему дополнительный объем. Лопаточный свободный лоскут трудно адаптировать по форме [139]. Теменной ревааскуляризуемый лоскут неплохо моделируется под ограниченный дефект [142, 143], однако, как и аваскулярные лоскуты со свода черепа, содержит мало губчатого вещества, которое может быть необходимо для полноценного заполнения щели [139, 143]. Таким образом, из костных свободных лоскутов, в большинстве случаев, при резистентных расщелинах альвеолярного отростка применяются лоскуты из областей бедра и предплечья [138].

Лоскут медиального мышцелка бедренной кости

Лоскут медиального мышцелка бедренной кости (medial femoral condyle flap, MFCCF), или, как его называют в России, надкостично-кортикальный бедренный лоскут (НКБЛ), был впервые применен в 1991 году Sakai K. и др. [14, 141]. Этот лоскут небольшой по размерам и форме, забирается на сосудистой ножке из медиальной области бедра, легко адаптируется в реципиентной зоне. После

забора размещается интраорально, выполняются анастомозы: нисходящие коленные артерии и вены анастомозируются с лицевыми артериями и венами «конец-в-конец». Помимо собственного источника кровоснабжения, лоскут содержит в своем составе надкостницу, что помогает поддерживать высокий регенеративный и остеоиндуктивный потенциал в зоне его применения. Большая часть опыта использования НКБЛ относится ко взрослым пациентам [14], хотя недавно (в 2021 г.) Colen D.L. и др. описали методику использования MFCSF у детей. Эти авторы сообщают о безопасности его применения в педиатрии. Также описывают технику, позволяющую избежать травмирования зон роста [144].

Исследований с использованием НКБЛ для пациентов с ВРГН не так много, однако те, которые есть сегодня, говорят об эффективности метода. В ЦНИИС и ЧЛХ в 2017—2019 гг. изучали пациентов с расщелиной альвеолярного отростка в возрасте 18—47 лет. 22 пациента разделили на 2 группы: основную группу из 11 пациентов, коррекция расщелин которой осуществлялась с использованием НКБЛ, и контрольную группу из 11 пациентов, костную пластику которым осуществляли аваскулярными аутооттрансплантатами. 18 из 22 пациентов имели в анамнезе от 1 до 3 неудачных костно-пластических операций различными аваскулярными трансплантатами, у 4 пациентов попыток устранения дефекта не проводилось. В основной группе у 9 из 11 пациентов получены хорошие результаты (в 2 случаях отторжение), в контрольной группе получены 10 неудовлетворительных результатов и 1 удовлетворительный результат. Также у обеих групп до и после операции исследовался характер кровотока. У всех пациентов до операции были зарегистрированы нарушения кровотока в области расщелины. После операции в группе пациентов с применением микрохирургической техники отмечалось значительное улучшение микроциркуляции (увеличение перфузии, скорости кровотока, индекса PEI, уменьшение времени накопления контраста), в отличие от контрольной группы,

в которой существенных изменений характера кровотока не наблюдалось. Также исследователи отметили отсутствие резорбции реваскуляризованных аутооттрансплантатов через 6 месяцев после операции. Таким образом, применение НКБЛ может быть неплохим выбором для некоторых пациентов [22]. Gaggi A. и др. (2011 г.) исследовали группу из 5 взрослых пациентов, имеющих альвеолярные расщелины, не поддающиеся стандартным методам лечения. Всех пациентов оперировали с трансплантацией НКБЛ. Авторы сообщили о хороших результатах во всех случаях, отторжений лоскутов и серьезных осложнений не было ни у одного пациента [139]. Ряд других авторов также демонстрирует обнадеживающие результаты при применении MFCSF у пациентов с расщелинами [145, 146].

Лучевой свободный лоскут предплечья

Лучевой свободный лоскут предплечья (radial forearm free flap, RFFF), впервые описанный в 1983 году, является «рабочей лошадкой» во многих направлениях реконструктивной хирургии. Его мягкотканый компонент тонкий, гибкий, он имеет длинную надежную сосудистую ножку (лучевой сосудистый пучок), что позволяет использовать большие участки кожи при небольшом объеме подкожной жировой клетчатки. Однако, когда забирается участок лучевой кости, создается высокий риск переломов. При заборе мягкотканого компонента может потребоваться закрытие донорской зоны аутооттрансплантатом кожи [139, 141]. Что касается его применения в педиатрии, авторы данного обзора не нашли данных о безопасности применения данного лоскута с включением костного компонента у детей. Однако, несмотря на минусы, значительное преимущество RFFF в том, что он позволяет устранить одномоментно с ограниченным костным дефектом почти любые мягкотканые дефекты реципиентной области при ороназальном сообщении, для закрытия которых может быть недостаточно близлежащих тканей [138]. Сравнительная характеристика костно-пластических материалов представлена в Таблице.

Таблица

Сравнительная характеристика костно-пластических материалов

Тип материала	Преимущества	Недостатки	Особенности
АТ из гребня подвздошной кости	Гистосовместимость Неиммуногенность Возможность забора большого количества материала Простота хирургического доступа Одновременная работа двух команд	Больше болезненность Видимые рубцы Резорбция до 40 % в 1 год	«Золотой стандарт», особенно с минимально инвазивной техникой
Нижнечелюстной АТ	Гистосовместимость Неиммуногенность Одно операционное поле Отсутствие видимых послеоперационных рубцов Меньше послеоперационная болезненность	Возможность сосудистой/нервной травмы (подбородочный нерв, нижний альвеолярный нерв) Количественные ограничения при заборе материала Риск повреждения зубов и десен, нарушения прорезывания клыков. При неправильной технике возможна деформация нижней челюсти	-
АТ кости свода черепа	Гистосовместимость Неиммуногенность Возможность скрыть рубцы Меньше послеоперационная болезненность Легкий доступ	Потенциальные серьезные осложнения (ликворея, разрыв твердой мозговой оболочки, повреждение сосудов, включая синусы, эпи- и субдуральная гематома) Наличие рубца на голове	-
АТ из большой берцовой кости	Гистосовместимость Неиммуногенность Альтернативный источник губчатой кости Одновременная работа двух команд Меньше послеоперационная болезненность Меньше интраоперационная кровопотеря	Риск переломов Возможность повреждения зоны роста у детей Количественные ограничения при заборе материала	-
Реберный АТ	Гистосовместимость Неиммуногенность	Больше болезненность Возможность сосудистой/нервной травмы (межреберная невралгия) Больше операционное время Видимые рубцы Риск интраоперационного пневмоторакса Плохо поддается ортодонтической коррекции	Исторически применялся для первичной КПАО
Биокерамика	Биосовместимость Хорошие osteoconductive и osteoinductive свойства Снижение времени операции и морбидности Снижение величины кровопотери Меньше болезненность Результаты аналогичны аутокости	-	Необходимы дальнейшие исследования, данных недостаточно для полноценного анализа
Композитные материалы с добавлением BMP-2	Снижение времени операции и морбидности Снижение величины кровопотери Меньше болезненность Результаты аналогичны аутокости	Высокая стоимость Местные тканевые реакции (отек десен) Стенозы носа при повышенных дозах Роль BMP в развитии онкологических процессов	Необходимы дальнейшие исследования BMP-2 используется в комбинации, как правило, со скаффолдами или биокерамикой
Клеточная терапия	Гистосовместимость Неиммуногенность Снижение времени операции и морбидности Снижение величины кровопотери Меньше болезненность Результаты аналогичны аутокости (?)	Высокая стоимость Сложность культивирования клеток	Необходимы дальнейшие исследования, данных недостаточно для полноценного анализа

Окончание таблицы

Тип материала	Преимущества	Недостатки	Особенности
MFCF	Гистосовместимость Неиммуногенность Успех не зависит от состояния принимающего ложа Минимальная донорская морбидность Подходит для применения у детей Не подвержен резорбции	Длительная операция, требующая микрохирургических навыков Риск переломов при объемном заборе кости Длительный период госпитализации Риск отторжения лоскута Операция требует планирования	Способ «спасения» Свободный лоскут, источник васкуляризации: нисходящие коленные сосуды. Реципиентные сосуды: лицевые сосуды
RFFF	Гистосовместимость Неиммуногенность Успех не зависит от состояния принимающего ложа Не подвержен резорбции Позволяет одновременно закрыть дефекты мягких тканей Длинная сосудистая ножка	Длительная операция, требующая микрохирургических навыков Высокий риск переломов лучевой кости Высокая донорская морбидность Длительный период госпитализации Риск отторжения лоскута Операция требует планирования Нет данных о безопасности применения лоскута с включением кости у детей	Способ «спасения» Свободный лоскут, источник васкуляризации: лучевые сосуды. Реципиентные сосуды: лицевые сосуды

Примечание: АТ, аутотрансплантат; BMP-2, костный морфогенетический белок-2; MFCF, лоскут медиального мышцелка бедренной кости; RFFF, лучевой свободный лоскут предплечья.

Table

Comparative characteristics of osteoplastic materials

Material type	Advantages	Disadvantages	Peculiarities
Iliac crest BG	Histocompatibility Nonimmunogenic Ability to obtain large amount of material for grafting Ease of surgical access Simultaneous work of two teams	Increased pain Visible scars Resorption up to 40 % in 1 year	Current gold standard, particularly with minimally invasive technique
Mandible BG	Histocompatibility Nonimmunogenic Same operative field Absence of visible postoperative scars Decreased postoperative pain	Vascular or neurologic injury (mental nerve, inferior alveolar nerve) Decreased volume of bone graft The risk of damage to teeth and gums, disruption of canine eruption If the technique is incorrect, deformation of the lower jaw is possible	-
Calvarial BG	Histocompatibility Nonimmunogenic Hidden scar Decreased postoperative pain Ease of surgical access	Potential serious complications (cerebrospinal fluid leak, dural tear, vascular injury including sinuses, epi- and subdural hematoma) The presence of a scar on the head	-
Tibial BG	Histocompatibility Nonimmunogenic An alternative source of cancellous bone Simultaneous work of two teams Decreased postoperative pain Decreased blood loss	Risk of fractures Possibility of damage to the growth plate in children Decreased volume of bone graft	-
Rib BG	Histocompatibility Nonimmunogenic	Increased pain Vascular or neurologic injury (intercostal neuralgia) Increased operative time Visible scars Risk of intraoperative pneumothorax Poor orthodontic tooth movement	Historically used for primary BG

End of the table 1

Material type	Advantages	Disadvantages	Peculiarities
Bioceramics	Biocompatibility Good osteoconductive and osteoinductive properties Reduced operation time and morbidity Decreased postoperative pain Decreased blood loss The results are similar to autologous bone	-	Further research is needed, the data is insufficient for a full analysis
BMP-2 Composite Bone Substitutes	Reduced operation time and morbidity Decreased postoperative pain Decreased blood loss The results are similar to autologous bone	High price Local tissue reactions (swelling of the gums) Nasal stenosis at higher doses The role of BMP in the development of oncological processes	Further research is needed BMP-2 is typically used in combination with scaffolds or bioceramics
Cell therapy	Histocompatibility Nonimmunogenic Reduced operation time and morbidity Decreased postoperative pain Decreased blood loss The results are similar to autologous bone (?)	High price Difficulty in culturing cells	Further research is needed, the data is insufficient for a full analysis
MFCF	Histocompatibility Nonimmunogenic Success does not depend on the condition of the receiving bed Minimal donor morbidity Suitable for use in children Not subject to resorption	Lengthy operation requiring microsurgical skills Risk of fractures when harvesting large amounts of bone Long-term hospitalization Risk of flap failure The operation requires planning	The method of «salvation» Free flap, source of vascularization: descending genicular vessels. Recipient vessels: facial vessels.
RFFF	Histocompatibility Nonimmunogenic Success does not depend on the condition of the receiving bed Not subject to resorption Possibility of immediate closure of soft tissue defect Long vascular pedicle	Lengthy operation requiring microsurgical skills High risk of radius fractures High donor morbidity Long-term hospitalization Risk of flap failure The operation requires planning There is no data on the safety of bone flaps in children	The method of «salvation» Free flap, source of vascularization: radial vessels. Recipient vessels: facial vessels.

Note: BG, bone graft; BMP-2, bone morphogenetic protein-2; MFCF, medial femoral condyle flap; RFFF, radial forearm free flap.

Периоперационный менеджмент

Успех оперативного вмешательства зависит от многих факторов.

1. Предоперационная подготовка

Перед операцией следует:

1. Оценить совместно с ортодонтом необходимость предоперационного ортодонтического лечения. Оптимальной является ситуация, когда до операции верхняя челюсть уже расширена и зубы по возможности выровнены в зубной дуге. Доказано, что у ортодонтически подготовленных пациентов степень послеоперационной резорбции

трансплантата выражена меньше и, соответственно, результаты операции лучше [9, 77, 147]. Хирургическое вмешательство следует рассматривать как компонент комплексного ортодонтического лечения, а не наоборот.

2. Выбрать оптимальный возраст вмешательства (по возможности). Если пациент — кандидат на вторичную КПАО, при нахождении зачатка бокового резца на функциональной стороне расщелины существует необходимость выполнения костной пластики в более раннем возрасте (в раннюю фазу сменного прикуса). Если зачатка бокового резца нет, то целесообразно брать па-

циента на операцию перед прорезыванием клыка [35—37].

3. Оценить размеры дефектов мягких тканей и костей. Оценка мягкотканного дефекта нужна для того, чтобы выбрать оптимальный по форме и размеру лоскут с учетом сохранения его кровоснабжения для укрытия трансплантата. Оценка размеров костного дефекта верхней челюсти проводится с целью планирования объемов трансплантируемого костного фрагмента, который необходимо взять для устранения расщелины [83].

В последнее время приобретает популярность определение объема дефектов альвеолярной расщелины с помощью 3D-технологий. Клиническая оценка не всегда точна и надежна. Чтобы оценить максимально точно объем и архитектуру дефекта, по данным КТ с использованием специального программного обеспечения моделируют дефект. Модели печатают на 3-D принтере. 3D-печатные модели полезны, поскольку они обеспечивают тактильные ощущения, которые могут помочь хирургам понять неправильную анатомическую структуру, ограничения при реконструкции и фактический объем кости. Более того, модели позволяют хирургам планировать операции и напрямую определять объем необходимого трансплантата. Глобально данная технология помогает снизить количество реопераций так как они в том числе связаны с неправильным определением нужного количества материала [77, 148, 149].

4. Выбрать подходящий костно-пластический материал, принимая во внимание в том числе возраст пациента. При вторичной КПАО целесообразно применение губчатого трансплантата, в более старшем возрасте — кортикального/кортикально-губчатого [9, 56, 57].

5. Подготовить пациента соматически и санировать полость рта. Любые очаги инфекции повышают риск возникновения осложнений. Обострение хронических заболеваний и острые заболевания снижают жизненные силы организма и тоже не способствуют хорошим исходам. Поражения полости рта также должны быть устранены заранее [5,22].

6. Учитывать, что при наличии двухсторонней расщелины в план лечения должно входить 2 оперативных вмешательства, также важно [9, 77].

2. Хирургическое вмешательство

Во время операции необходимо выполнить 3 основополагающие вещи [6, 150, 151].

Во-первых, закрыть ороназальную фистулу. Следствием наличия сообщения между полостями носа и рта является склонность к возникновению заболеваний ЛОР-органов и полости рта из-за совмещения разных экобиотопов [152, 153].

Во-вторых, разместить в расщелину альвеолярного отростка достаточный объем костно-пластического материала.

В-третьих, обеспечить адекватное укрытие трансплантата слизисто-надкостничными лоскутами. Ткани должны быть ушиты герметично, но без натяжения.

Ход операции [6, 150, 151]:

Водным раствором хлоргексидина орошают полость носа и рта, протирают зубы. В области вмешательства осуществляют инфильтрацию тканей физиологическим раствором с добавлением местного анестетика и адреналина. Дизайн разрезов индивидуален и зависит в том числе от предполагаемого плана перемещения мягких тканей (рис. 1а). Разрез делают вдоль альвеолярной щели, доходящей до задней поверхности оставшегося носогубного свища на твердом небе. Иногда задняя часть свища полностью выявляется только во время диссекции. Разрез на вестибулярной стороне альвеолярной щели простирается к грушевидному отверстию (рис. 1б). Осуществляют диссекцию поднадкостнично, после чего приступают к ушиванию слизистых носа и неба. На слизистую носа, проходящую вдоль дна полости носа и частично вывернутую из области расщелины, накладывают швы «изнутри кнаружи» (по направлению от задней части фистулы к преддверию рта). Иногда мешают нижние носовые раковины, и требуется их перемещение или редукция. Затем ушиваются слизисто-надкостничные лоскуты твердого неба и язычной поверхности альвеолярного отростка (рис. 1в).

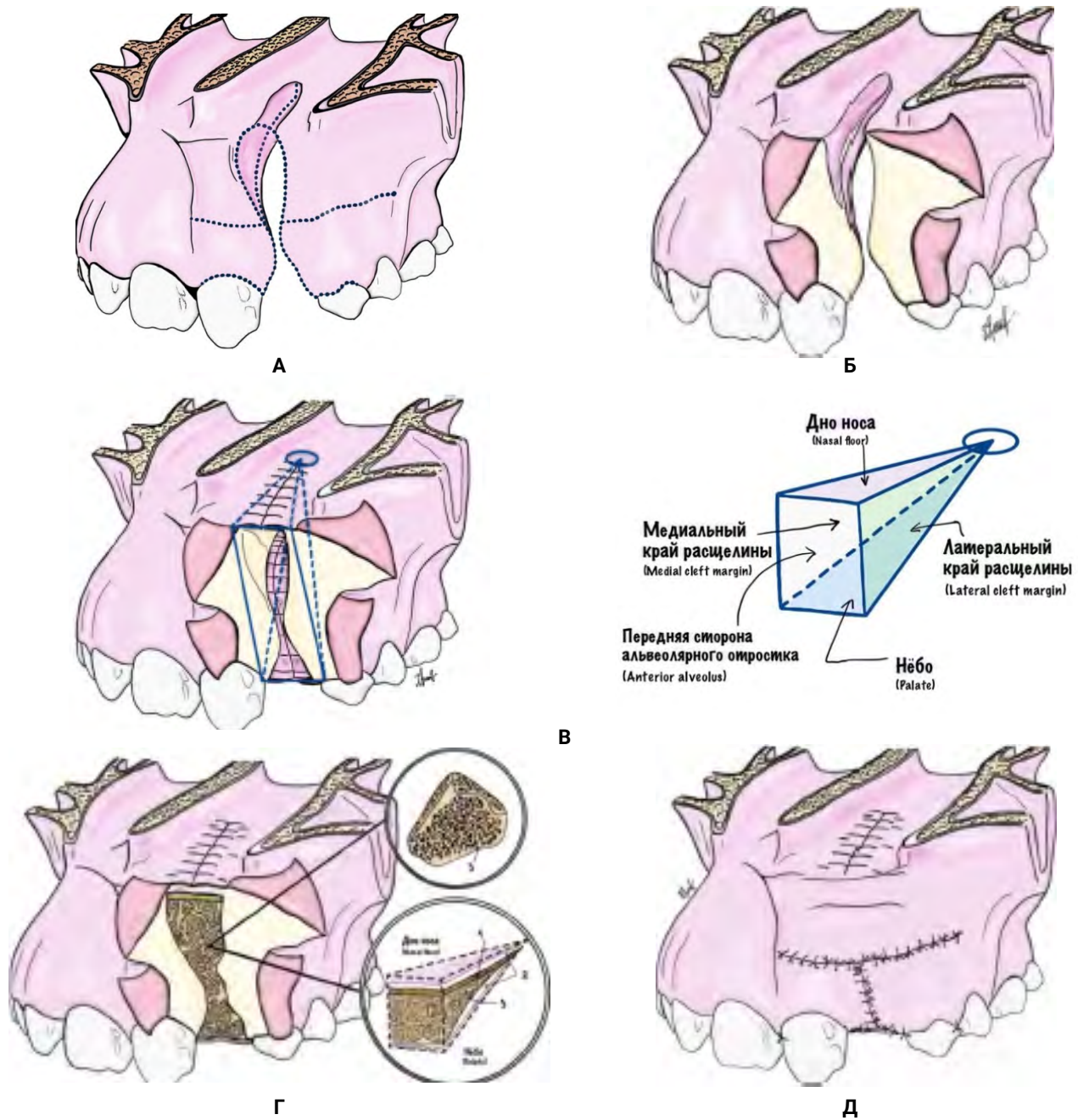


Рисунок 1. Костная пластика расщелины альвеолярного отростка по de Barros Dias B.S. и др. [155], ход операции. **А** – По запланированным линиям осуществляют разрезы (линии отмечены пунктиром); **Б** – вид операционной раны в процессе диссекции после осуществления разрезов; **В** – ушиваются слизистые носа и неба; **Г** – в область дефекта укладывается костно-пластический материал, например, как на рисунке, где 1 – кортикальная пластинка, 2 – выстилка из мембраны, 3 – губчатый аутографт; **Д** – вид раны после операции

Figure 1. Alveolar cleft grafting by de Barros Dias B.S. et al. [155], progress of the operation. **A** – Cuts are made along the planned lines (the lines are marked with a dotted line); **B** – the appearance of surgical wound during the dissection process after making the incisions; **B** – the mucous membranes of the nose and palate are sutured; **Г** – osteoplastic material is placed in the area of the defect, for example, as in the picture, where 1 – cortical plate, 2 – membrane lining, 3 – cancellous autograft; **Д** – the appearance of wound after surgery

После создания «кармана», который можно представить в виде четырехугольной пирамиды (рис. 1в), в него плотно размещается костно-пластический материал (рис. 1г; табл. 1). Некоторые хирурги практикуют «укрепление» дна полости носа кортикальной пластинкой аутокости [151]. Распространенной практикой является выстилание «кармана» различными мембранами [7, 115, 116]. При необходимости костно-пластический материал фиксируется титановыми мини-пластинами, либо биорезорбируемыми пластинами. Фиксация биорезорбируемыми пластинами требует от хирурга большей квалификации, но имеет преимущества: такие пластины меньше препятствуют прорезыванию зубов, не требуют повторного вмешательства с целью их удаления, снижают влияние на рост и развитие верхней челюсти, уменьшают объем фиксирующей конструкции, что способствует более благоприятному заживлению [7, 9, 154].

В конце накладываются швы на вестибулярной стороне альвеолярного отростка верхней челюсти, таким образом, дефект «закрывается» (рис. 1д). Для лучшей мобильности лоскутов при больших дефектах могут делаться насечки на надкостнице (послабляющие разрезы). Однако это требует осторожности, так как деваскуляризация десневых лоскутов не является хорошей перспективой. Также иногда не представляется возможным закрыть дефект без натяжения прилежащими к расщелине тканями. В таких случаях могут рассматриваться более сложные лоскуты, например: слизисто-мышечный лоскут на лицевой артерии (FAMM), ротационный щечный лоскут в виде «пальца», язычный лоскут и другие [137].

3. Послеоперационное ведение.

Назначение антибиотиков при КПАО, как правило, ограничивается одним днем. Пролонгированные схемы, согласно данным литературы, не имеют существенных преимуществ [150, 156]. Из антибиотиков обычно используются цефалоспорины, клиндамицин и амоксициллин [157]. Для уменьшения послеоперационной боли могут применяться различные способы обезболивания: наркотические и ненаркотические анальгетики, блокады нервов и др. При этом нужно ориентироваться на выраженность болевых ощущений

с использованием, например, визуально-аналоговой шкалы [150, 158]. Особое внимание уделяется гигиене полости рта. После операции можно сразу начинать чистить зубы мягкой зубной щеткой и применять хлоргексидиновые ванночки для рта 2 раза в день в течение 1 недели. Пациентам рекомендуют вставать и ходить сразу после операции. В течение двух недель пациенты находятся на «мягкой» диете, на 1 месяц ограничиваются интенсивные физические нагрузки. Швы снимаются через 2 недели. Ортодонтическое лечение можно продолжать через 6 недель [150]. Также важен мониторинг внутриротового отека сразу после операции, особенно среди пациентов, которым использовали ВМР-2, так как есть риск возникновения затруднения дыхания и тризма [157, 158].

Для оценки послеоперационных результатов могут использоваться различные шкалы: Bergland, Chelsea, Kindelan и др. Эти шкалы применимы для 2D рентгеновских снимков. Недостаток их в том, что эксперты могут трактовать результаты по-разному, оценку сложно стандартизировать. Трехмерный рентгенографический анализ является более точным, но связан с повышенными дозами облучения [159].

В отдаленном послеоперационном периоде могут планироваться такие вмешательства, как дентальная имплантация, ортогнатические операции, эстетические операции. Эти «маневры» помогают наиболее полно реабилитировать пациентов и улучшить качество их жизни [5].

Выводы

1. Пациенты с ВРГН нуждаются в комплексной реабилитации. Важной частью этой реабилитации является операция по восстановлению непрерывности альвеолярного отростка верхней челюсти. В наши дни оптимальным возрастом для выполнения этого вмешательства является промежуток с 6 до 12 лет. В случае наличия зачатка бокового резца, судя по последним данным, более предпочтителен период раннего сменного прикуса (6—8 лет). В противоположном случае операцию лучше выполнить до прорезывания клыка (9—12 лет).

2. Аутоотрансплантаты остаются «золотым стандартом» костной пластики. Аваскулярный аутоотрансплантат из области гребня подвздошной кости занимает лидирующие позиции и является в наши дни стандартом, с которым сравнивают другие костно-пластические материалы.

3. Несмотря на то, что аутоотрансплантаты до сих пор являются «рабочими лошадками», фокус внимания с них все больше смещается в сторону регенеративной медицины, а не на поиск новых донорских участков. Научное сообщество возлагает надежды на будущие достижения в области регенеративной медицины, ведь в перспективе они могут помочь хирургам полностью избавиться от травмирования донорских участков.

4. Подход к пациентам с расщелиной альвеолярного отростка должен быть дифференцированным. Методика, работающая у одного пациента, может оказаться порочным кругом для другого. Важно учитывать возраст пациента, анамнез, местный и общий статусы и другие показатели для выбора наиболее корректной тактики ведения пациента.

References/Библиографический список

1. Neudakhin EV, Prityko AG, Kugushev AYU, Meshcheryakova TI, Suleymanov AB. Pathogenic pattern of somatic disorders in children with congenital cleft lip and palate in associated connective tissue dysplasia. *Russian Journal of Woman and Child Health*. 2021;4(4):362—369. (In Russian). doi:10.32364/2618-8430-20214-4-362-369 [Неудакхин Е.В., Притыко А.Г., Кугушев А.Ю., Мецержакова Т.И., Сулейманов А.Б. Патогенетические особенности соматической патологии у детей с врожденной расщелиной губы и нёба при сопутствующей дисплазии соединительной ткани // РМЖ. Мать и дитя. 2021. Т. 4. № 4. С. 362—369.]
2. Abdurakhmanov AZ, Postnikov MA, Yakubova ZKh, Pankratova NV. Prevalence of cleft lip and cleft palate in some regions of eurasia. *Avicenna Bulletin*. 2021;23(2):262—268. (In Russian). doi:10.25005/2074-0581-2021-23-2-262-268 [Абдурахманов А.З., Постников М.А., Якубова З.Х., Панкратова Н.В. Распространенность врожденной расщелины верхней губы и нёба в некоторых регионах Евразии // Вестник Авиценны. 2021. Т. 23. № 2. С. 262—268.]
3. Turner SR, Rumsey N, Sandy JR. Psychological aspects of cleft lip and palate. *European Journal of Orthodontics*. 1998;20(4):407—415. doi:10.1093/ejo/20.4.407
4. Yusof MS, Mohd Ibrahim H. The impact of cleft lip and palate on the quality of life of young children: A scoping review. *Med J Malaysia*. 2023;78(2):250—258.
5. Chkadua TZ, Romanova EM, Gileva KS, Mokhirev MA, Kudryavcev AV, Arutyunov GR, Davydenko PL. Rehabilitation of the patient with unilateral cleft lip and palate (case report). *Russ J of Dent*. 2018;22(5):249—254. (In Russian). doi:10.18821/1728-2802-2018-22-5-249-254 [Чкадуа Т.З., Романова Е.М., Гилева К.С., Мохирев М.А., Кудрявцев А.В., Арутюнов Г.Р., и др. Комплексная реабилитация пациента с одосторонней врожденной расщелиной губы, неба и альвеолярного отростка (клиническое наблюдение) // Российский стоматологический журнал. 2018. Т. 22. № 5. С. 249—254.]
6. Kesting M, Lutz R. Surgery of the Alveolar Cleft: Secondary Bone Grafting of Alveolar Clefts. In: Kesting M, Lutz R, Weber M, editors. *A Visual Guide for Cleft Surgeons*. Cham: Springer; 2023. p. 91—97. doi:10.1007/978-3-031-33521-1_4
7. Kylakov AA, editor. *Oral and maxillofacial surgery: national guidelines*. Moscow: GEOTAR-Media; 2019. 692 p. (In Russian). [Челюстно-лицевая хирургия: национальное руководство / под ред. А.А. Кулакова. — М.: ГЭОТАР-Медиа, 2019. 692 с.]
8. Muthusubramanian V, Harish KM. Alveolar Bone Grafting. In: Bonanthaya K, Panneerselvam E, Manuel S, Kumar VV, Rai A, editors. *Oral and Maxillofacial Surgery for the Clinician*. Singapore: Springer; 2021. p. 1655—1673. doi:10.1007/978-981-15-1346-6_74
9. Yakovlev SV, Topolnitsky OZ, Pershina MA, Shonicheva YuA, Gurgenzadze AP, Makeev AV, Beglaryan AA, Bakshi TA. Alveolar cleft bone grafting at different age periods. *Pediatric dentistry and dental prophylaxis*. 2022;22(3):162—169. (In Russian). doi:10.33925/1683-3031-2022-22-3-162-169 [Яковлев С.В., Топольницкий О.З., Першина М.А., Шоничева Ю.А., Гургенадзе А.П., Макеев А.В., и др. Костная пластика расщелины альвеолярного отростка в различные возрастные периоды // Стоматология детского возраста и профилактика. 2022. Т. 22. № 3. С. 162—169.]
10. Dissaux C, Ruffenach L, Bruant-Rodier C, George D, Bodin F, Rémond Y. Cleft Alveolar Bone Graft Materials: Literature Review. *The Cleft Palate-Craniofacial Journal*. 2021;59(3):336—346. doi:10.1177/10556656211007692
11. Smith JD, Abramson M. Membranous vs Endochondral Bone Autografts. *Archives of Otolaryngology — Head and Neck Surgery*. 1974;99(3):203—205. doi:10.1001/archotol.1974.00780030211011
12. Zins JE, Whitaker LA. Membranous versus Endochondral Bone. *Plastic and Reconstructive Surgery*. 1983;72(6):778—784. doi:10.1097/00006534-198312000-00005
13. Veselá B, Švandová E, Bobek J, Lesot H, Matalová E. Osteogenic and Angiogenic Profiles of Mandibular Bone-Forming Cells. *Front Physiol*. 2019;10. doi:10.3389/fphys.2019.00124
14. Verbo EV, Butsan SB, Gileva KS. *Facial reconstructive surgery. Modern methods and principles*. Moscow: GEOTAR-media, 2022. 572 p. (In Russian). [Вербо Е.В., Буцан С.Б., Гилева К.С. Реконструктивная хирургия лица. Современные методы и принципы. М.: ГЭОТАР-медиа, 2022. 572 с.]
15. Witsenburg B. The reconstruction of anterior residual bone defects in patients with cleft lip, alveolus and palate a review. *Journal of Maxillofacial Surgery*. 1985;13:197—208. doi:10.1016/s0301-0503(85)80048-5
16. Koberg WR. Present view on bone grafting in cleft palate (a review of the literature). *Journal of Maxillofacial Surgery*. 1973;1:185—193. doi:10.1016/s0301-0503(73)80039-6

17. von Eiselsberg F. Zur Technik der Uranoplastik, *Archiv klin Chir Bd 64. Heft*. 1901;3:509—529. (In German).
18. Lexer E. Die Verwendung der freien Knochenplastik nebst Versuchen über Gelenkversteifung und Gelenktransplantation. *Arch f Klin Surg Chir*. 1908;86:939—954. (In German).
19. Drachter R. Die Gaumenspalte und deren operative Behandlung. *Deutsche Zeitschrift f Chirurgie*. 1914;131(1—2):1—89. (In German). doi:10.1007/bf02797875
20. Zreaqat MH, Hassan R, Hanoun A. Cleft Lip and Palate Management from Birth to Adulthood: An Overview. *Insights into Various Aspects of Oral Health*. InTech; 2017. [Accessed 2024 March 31]. Available from: <http://dx.doi.org/10.5772/intechopen.68448>
21. LaRossa D, Buchman S, Rothkopf DM, Mayro R, Randall P. A comparison of iliac and cranial bone in secondary grafting of alveolar clefts. *Plast Reconstr Surg*. 1995;96(4):789—799.
22. Romanova EM. Primenenie revaskularizirovannogo nadkostnichno-kortikal'nogo bedrennogo autotransplantata u vzroslykh pacientov s rasshchelinoj guby i nyoba [dissertation]. Moscow; 2019. [Accessed 2024 March 31]. Available from: https://web.archive.org/web/20220308082818/http://www.cniis.ru/downloads/dis/dis_Romanov.pdf. (In Russian). [Романова Е.М. Применение реvascularизированного надкостнично-кортикального бедренного аутографтата у взрослых пациентов с расщелиной губы и нёба: дис. ... канд. мед. наук. Москва, 2019. Дата обращения: 31.03.2024.]
23. Brauer RO, Cronin TD, Reaves EL. Early maxillary orthopedics, orthodontia and alveolar bone grafting in complete clefts of the palate. *Plastic and Reconstructive Surgery*. 1962;29(6):625—641. doi:10.1097/00006534-196206000-00001
24. Skoog T. The management of the bilateral cleft of the primary palate (lip and alveolus). *Plastic and Reconstructive Surgery*. 1965;35(1):34—44. doi:10.1097/00006534-196501000-00005
25. Jolleys A, Robertson NRE. A study of the effects of early bone-grafting in complete clefts of the lip and palate — Five year study. *British Journal of Plastic Surgery*. 1972;25:229—237. doi:10.1016/s0007-1226(72)80055-9
26. Pfeiffer G. Die sekundäre osteoplastische Stabilisierung des beweglichen Zwischenkiefers bei frühoperierten doppelseitigen Kieferspalten. In: Axhausen W, Buck-Gramcko D, de la Camp HB, Schuchardt K, editors. *Chirurgia Plastica et Reconstructiva*, vol 2. Berlin: Springer. p. 96—109. (In German). doi:10.1007/978-3-662-21700-9_8
27. Rehrmann A. The effect of early bone grafting on the growth of upper jaw in cleft lip and palate children. A computer evaluation. *Minerva Chir*. 1971;26(16):874—877.
28. Schmid E. Die aufbauende Kieferkammplastik. *Ost. Z Stomatol*. 1954;51:582—583. (In German).
29. Nordin KE. Bone grafting to alveolar process clefts following orthodontic treatment of secondary cleft palate deformity. In: Skoog T, Ivy RH, editors. *Transactions of the International Society of Plastic Surgery. First Congress*, Baltimore: Williams and Williams; 1957. p. 228—232.
30. Johanson B, Ohlsson A. Die Osteoplastik bei Spätbehandlung der Lippen-Kiefer-Gaumenspalten. *Langenbecks Arch Klin Chir*. 1960;295:876—85. (In German).
31. Boyne PJ, Sands NR. Secondary bone grafting of residual alveolar and palatal clefts. *J Oral Surg*. 1972;30(2):87—92.
32. Hall HD, Posnick JC. Early results of secondary bone grafts in 106 alveolar clefts. *Journal of Oral and Maxillofacial Surgery*. 1983;41(5):289—294. doi:10.1016/0278-2391(83)90295-1
33. Dempf R, Teltzrow T, Kramer FJ, Hausamen JE. Alveolar Bone Grafting in Patients with Complete Clefts: A Comparative Study between Secondary and Tertiary Bone Grafting. *The Cleft Palate-Craniofacial Journal*. 2002;39(1):18—25. doi:10.1597/1545-1569_2002_039_0018_abgipw_2.0.co_2
34. Vandersluis YR, Fisher DM, Stevens K, Tompson BD, Lou W, Suri S. Comparison of dental outcomes in patients with nonsyndromic complete unilateral cleft lip and palate who receive secondary alveolar bone grafting before or after emergence of the permanent maxillary canine. *American Journal of Orthodontics and Dentofacial Orthopedics*. 2020;157(5):668—679. doi:10.1016/j.ajodo.2019.11.012
35. Ozawa T, Omura S, Fukuyama E, Matsui Y, Torikai K, Fujita K. Factors Influencing Secondary Alveolar Bone Grafting in Cleft Lip and Palate Patients: Prospective Analysis Using CT Image Analyzer. *The Cleft Palate-Craniofacial Journal*. 2007;44(3):286—291. doi:10.1597/06-054
36. Dissaux C, Bodin F, Grollemund B, Bridonneau T, Kauffmann I, Mattern JF, Bruant-Rodier C. Evaluation of success of alveolar cleft bone graft performed at 5 years versus 10 years of age. *Journal of Cranio-Maxillofacial Surgery*. 2016;44(1):21—26. doi:10.1016/j.jcms.2015.09.003
37. Doucet JC, Russell KA, Daskalogiannakis J, Mercado AM, Emanuele N, James L, Hathaway RR, Long RE. Facial Growth of Patients With Complete Unilateral Cleft Lip and Palate Treated With Alveolar Bone Grafting at 6 Years. *The Cleft Palate-Craniofacial Journal*. 2018;56(5):619—627. doi:10.1177/1055665618792791
38. Jodeh DS, Pringle AJ, Crisp T, Rottgers SA. Factors Influencing Timely Preparation of Alveolar Bone Grafting: A Survey of the ACPA. *The Cleft Palate-Craniofacial Journal*. 2020;57(9):1061—1068. doi:10.1177/1055665620924935
39. Mundra LS, Lowe KM, Khechoyan DY. Alveolar Bone Graft Timing in Patients With Cleft Lip & Palate. *Journal of Craniofacial Surgery*. 2021;33(1):206—210. doi:10.1097/scs.00000000000007890
40. Brudnicki A, Regulski PA, Sawicka E, Fudalej PS. Alveolar Volume Following Different Timings of Secondary Bone Grafting in Patients with Unilateral Cleft Lip and Palate. A Pilot Study. *JCM*. 2021;10(16):3524. doi:10.3390/jcm10163524
41. Skoog T. The use of periosteal flaps in the repair of clefts of the primary palate. *Cleft Palate J*. 1965;2:332—339.
42. Meazzini MC, Rossetti G, Garattini G, Semb G, Brusati R. Early Secondary Gingivo-Alveolo-Plasty in the treatment of unilateral cleft lip and palate patients: 20 years experience. *Journal of Cranio-Maxillofacial Surgery*. 2010;38(3):185—191. doi:10.1016/j.jcms.2009.06.001
43. Wang YC, Liao YF, Chen PKT. Outcome of gingivoperiosteoplasty for the treatment of alveolar clefts in patients with unilateral cleft lip and palate. *British Journal of Oral and Maxillofacial Surgery*. 2013;51(7):650—655. doi:10.1016/j.bjoms.2012.09.012
44. Matic DB, Power SM. Evaluating the Success of Gingivoperiosteoplasty versus Secondary Bone Grafting in Patients with Unilateral Clefts. *Plastic and Reconstructive Surgery*. 2008;121(4):1343—1353. doi:10.1097/01.prs.0000304604.89450.ae

45. Caccamese JF. Donor Site Options. In: Ricalde P, editor. *Cleft Maxillary Reconstruction*. Cham: Springer; 2023. p. 77—88. doi:10.1007/978-3-031-24636-4_5
46. Sakkas A, Wilde F, Heufelder M, Winter K, Schramm A. Autogenous bone grafts in oral implantology — is it still a «gold standard»? A consecutive review of 279 patients with 456 clinical procedures. *Int J Implant Dent*. 2017;3(1). doi:10.1186/s40729-017-0084-4
47. Hassanein AH, Greene AK, Arany PR, Padwa BL. Intraoperative Cooling of Iliac Bone Graft: An Experimental Evaluation of Cell Viability. *Journal of Oral and Maxillofacial Surgery*. 2012;70(7):1633—1635. doi:10.1016/j.joms.2011.07.005
48. Wickramasinghe ML, Dias GJ, Premadasa KMGP. A novel classification of bone graft materials. *J Biomed Mater Res*. 2022;110(7):1724—1749. doi:10.1002/jbm.b.35029
49. Volkov AV, Muraev AA, Zharkova II, Voinova VV, Akoulina EA, Zhuikov VA, Khaydapova DD, Chesnokova DV, Menshikh KA, Dudun AA, Makhina TK, Bonartseva GA, Asfarov TF, Stamboliev IA, Gazhva YV, Ryabova VM, Zlatev LH, Ivanov SY, Shaitan KV, Bonartsev AP. Poly(3-hydroxybutyrate) /hydroxyapatite/ alginate scaffolds seeded with mesenchymal stem cells enhance the regeneration of critical-sized bone defect. *Materials Science and Engineering: C*. 2020;114:110991. doi:10.1016/j.msec.2020.110991
50. Wolfe SA. Iliac or cranial bone for secondary grafting of residual alveolar clefts. *Plastic and Reconstructive Surgery*. 1991;88(5):924. doi:10.1097/00006534—199111000—00061
51. Buchman SR, Ozaki W. The Ultrastructure and Resorptive Pattern of Cancellous Onlay Bone Grafts in the Craniofacial Skeleton. *Annals of Plastic Surgery*. 1999;43(1):49—56. doi:10.1097/0000637-199907000-00008
52. Ozaki W, Buchman SR. Volume Maintenance of Onlay Bone Grafts in the Craniofacial Skeleton: Micro-architecture versus Embryologic Origin. *Plastic and Reconstructive Surgery*. 1998;102(2):291—299. doi:10.1097/00006534-199808000-00001
53. Ozaki W, Buchman SR, Goldstein SA, Fyhrie DP. A comparative analysis of the microarchitecture of cortical membranous and cortical endochondral onlay bone grafts in the craniofacial skeleton. *Plast Reconstr Surg*. 1999;104(1):139—147.
54. Rosenthal AH, Buchman SR. Volume Maintenance of Inlay Bone Grafts in the Craniofacial Skeleton. *Plastic and Reconstructive Surgery*. 2003;112(3):802—811. doi:10.1097/01.prs.0000069713.62687.f5
55. Saha A, Shah S, Wanknis P, Bhujbal P, Aher S, Vaswani V. Comparison of minimally invasive versus conventional open harvesting technique for iliac bone graft in secondary alveolar bone grafting in cleft palate patients: a systematic review. *J Korean Assoc Oral Maxillofac Surg*. 2019;45(5):241. doi:10.5125/jkaoms.2019.45.5.241
56. Kortebein MJ, Nelson CL, Sadove AM. Retrospective analysis of 135 secondary alveolar cleft grafts using iliac or calvarial bone. *Journal of Oral and Maxillofacial Surgery*. 1991;49(5):493—498. doi:10.1016/0278-2391(91)90172-i
57. Zhou WN, Pan YC, Tang YC, Hou W, Wu DM, Yuan H, Wan LZ, Du YF, Jiang HB. Comparative Outcomes of Block and Cancellous Iliac Bone Grafting in Older Unilateral Alveolar Cleft Patients. *The Cleft Palate-Craniofacial Journal*. 2019;56(7):936—943. doi:10.1177/1055665618822410
58. Burchardt H. The biology of bone graft repair. *Clin Orthop Relat Res*. 1983;(174):28—42.
59. Denny AD, Talisman R, Bonawitz SC. Secondary Alveolar Bone Grafting Using Milled Cranial Bone Graft: A Retrospective Study of a Consecutive Series of 100 Patients. *The Cleft Palate-Craniofacial Journal*. 1999;36(2):144—153. doi:10.1597/1545-1569_1999_036_0144_sabgum_2.3.co_2
60. Kalk WWI, Raghoobar GM, Jansma J, Boering G. Morbidity from iliac crest bone harvesting. *Journal of Oral and Maxillofacial Surgery*. 1996;54(12):1424—1429. doi:10.1016/s0278-2391(96)90257-8
61. Eufinger H, Leppänen H. Iliac crest donor site morbidity following open and closed methods of bone harvest for alveolar cleft osteoplasty. *Journal of Cranio-Maxillofacial Surgery*. 2000;28(1):31—38. doi:10.1054/jcms.2000.0105
62. Rawashdeh MA. Morbidity of iliac crest donor site following open bone harvesting in cleft lip and palate patients. *International Journal of Oral and Maxillofacial Surgery*. 2008;37(3):223—227. doi:10.1016/j.ijom.2007.11.009
63. Baqain ZH, Anabtawi M, Karaky AA, Malkawi Z. Morbidity From Anterior Iliac Crest Bone Harvesting for Secondary Alveolar Bone Grafting: An Outcome Assessment Study. *Journal of Oral and Maxillofacial Surgery*. 2009;67(3):570—575. doi:10.1016/j.joms.2008.09.023
64. Matsa S, Murugan S, Kannadasan K. Evaluation of Morbidity Associated with Iliac Crest Harvest for Alveolar Cleft Bone Grafting. *J Maxillofac Oral Surg*. 2011;11(1):91—95. doi: 10.1007/s12663-011-0249-2
65. Perry CW, Lowenstein A, Rothkopf DM. Ambulatory Alveolar Bone Grafting. *Plastic and Reconstructive Surgery*. 2005;116(3):736—739. doi: 10.1097/01.prs.0000176533.42460.f6
66. Khojasteh A, Kheiri L, Motamedian SR, Nadjmi N. Regenerative medicine in the treatment of alveolar cleft defect: A systematic review of the literature. *Journal of Cranio-Maxillofacial Surgery*. 2015;43(8):1608—1613. doi: 10.1016/j.jcms.2015.06.041
67. Feichtinger M, Zemann W, Mossböck R, Kärcher H. Three-dimensional evaluation of secondary alveolar bone grafting using a 3D- navigation system based on computed tomography: a two-year follow-up. *British Journal of Oral and Maxillofacial Surgery*. 2008;46(4):278—282. doi: 10.1016/j.bjoms.2007.12.010
68. Koole R. Ectomesenchymal Mandibular Symphysis Bone Graft: An Improvement in Alveolar Cleft Grafting? *The Cleft Palate-Craniofacial Journal*. 1994;31(3):217—223. doi: 10.1597/1545-1569_1994_031_0217_emsbga_2.3.co_2
69. Sales PH da H, Cetira Filho EL, Silva PG de B, Costa FWG, Leão JC. Effectiveness of Autogenous Chin Bone Graft in Reconstructive Surgery of Cleft Patients: A Systematic Review With Meta-Analysis and Algorithm of Treatment. *Journal of Oral and Maxillofacial Surgery*. 2023;81(8):988—1000. doi: 10.1016/j.joms.2023.04.011
70. Movahedian Attar B, Naghdi N, Etemadi Sh M, Mehdizadeh M. Chin Symphysis Bone, Allograft, and Platelet-Rich Fibrin: Is the Combination Effective in Repair of Alveolar Cleft? *Journal of Oral and Maxillofacial Surgery*. 2017;75(5):1026—1035. doi: 10.1016/j.joms.2016.12.026
71. Blatter J, May L, De Buys Roessingh A, Medinger L, Broome M. The Mandibular Ramus: An Alternative Donor Site for Secondary Alveolar Bone Grafting in Clefts of the Alveolus. *Journal*

- of *Craniofacial Surgery*. 2019;30(8):2590—2592. doi: 10.1097/scs.00000000000005684
72. Khajehahmadi S, Rahpeyma A. Mandibular ramus cortical tenting graft and particulate allograft in the management of unilateral alveolar cleft. *Ann Maxillofac Surg*. 2019;9(2):355. doi:10.4103/ams.ams_96_19
73. Booi A, Raghoobar GM, Jansma J, Kalk WWI, Vissink A. Morbidity of Chin Bone Transplants Used for Reconstructing Alveolar Defects in Cleft Patients. *The Cleft Palate-Craniofacial Journal*. 2005;42(5):533—538. doi:10.1597/03-158.1
74. Andersen K, Nørholt SE, Knudsen J, Küseler A, Jensen J. Donor site morbidity after reconstruction of alveolar bone defects with mandibular symphyseal bone grafts in cleft patients-111 consecutive patients. *International Journal of Oral and Maxillofacial Surgery*. 2014;43(4):428—432. doi:10.1016/j.ijom.2013.09.007
75. Shirzadeh A, Rahpeyma A, Khajehahmadi S. A Prospective Study of Chin Bone Graft Harvesting for Unilateral Maxillary Alveolar Cleft During Mixed Dentition. *Journal of Oral and Maxillofacial Surgery*. 2018;76(1):180—188. doi:10.1016/j.joms.2017.07.143
76. Weijs WLJ, Siebers TJH, Kuijpers-Jagtman AM, Bergé SJ, Meijer GJ, Borstlap WA. Early secondary closure of alveolar clefts with mandibular symphyseal bone grafts and β -tri calcium phosphate (β -TCP). *International Journal of Oral and Maxillofacial Surgery*. 2010;39(5):424—429. doi:10.1016/j.ijom.2010.02.004
77. Ivanov AL, Reshetnyak EI, Starikova NV, Nadtochiy AG. Osteoplasty of the maxilla in patients with unilateral cleft lip and palate by a mandibular bone graft with the use of 3d computer modeling. *Al'm klin med*. 2017;45(6):502—510. (In Russian). doi:10.18786/2072-0505-2017-45-6-502-510 [Иванов А.Л., Решетняк Е.И., Старикова Н.В., Надточий А.Г. Костная пластика верхней челюсти у пациентов с односторонней расщелиной губы и нёба ауто трансплантатом с нижней челюсти с использованием методов трехмерного компьютерного моделирования // Альманах клинической медицины. 2017. Т. 45. № 6. С. 502—510.]
78. Schultze-Mosgau S, Nkenke E, Schlegel AK, Hirschfelder U, Wiltfang J. Analysis of bone resorption after secondary alveolar cleft bone grafts before and after canine eruption in connection with orthodontic gap closure or prosthodontic treatment. *Journal of Oral and Maxillofacial Surgery*. 2003;61(11):1245—1248. doi: 10.1016/s0278-2391(03)00722-5
79. Dik EA, de Ruiter AP, van der Bilt A, Koole R. Effect on the contour of bone and soft tissue one year after harvesting chin bone for alveolar cleft repair. *International Journal of Oral and Maxillofacial Surgery*. 2010;39(10):962—967. doi: 10.1016/j.ijom.2010.06.001
80. Han K, Jeong W, Yeo H, Choi J, Kim J, Son D, Oh S, Kim C. Long-term results of secondary alveolar bone grafting using a technique to harvest pure calvarial cancellous bone: Evaluation based on plain radiography and computed tomography. *Journal of Plastic, Reconstructive & Aesthetic Surgery*. 2017;70(3):352—359. doi: 10.1016/j.bjps.2016.10.018
81. Hudak KA, Hettlinger P, Denny AD. Cranial Bone Grafting for Alveolar Clefts. *Plastic and Reconstructive Surgery*. 2014;133(5):662e-668e. doi: 10.1097/prs.0000000000000109
82. Bagnarosa T, Ferri J, Grégoire G, Baralle MM, Drumez E, Touzet-Roumazielle S. Three-dimensional Assessment of Autologous Calvarial Bone Grafting for Alveolar Clefts Reconstruction in Pediatric Population: A Retrospective Study. *J Craniofac Surg*. 2023;34(1):70—75. doi: 10.1097/SCS.00000000000008880
83. Cohen M, Figueroa AA, Haviv Y, Schafer ME, Aduss H. Iliac versus cranial bone for secondary grafting of residual alveolar clefts. *Plast Reconstr Surg*. 1991;87(3):423—428.
84. Sadove AM, Nelson CL, Eppley BL, Nguyen B. An evaluation of calvarial and iliac donor sites in alveolar cleft grafting. *Cleft Palate J*. 1990;27(3):225—229. doi:10.1597/1545-1569(1990)027<0225:aeocai>2.3.co;2
85. Tessier P. Autogenous bone grafts taken from the calvarium for facial and cranial applications. *Clin Plast Surg*. 1982;9(4):531—538.
86. Jackson IT, Helden G, Marx R. Skull bone grafts in maxillofacial and craniofacial surgery. *J Oral Maxillofac Surg*. 1986;44(12):949—955. doi:10.1016/s0278-2391(86)80048-9
87. Fearon JA. A Magnetic Resonance Imaging Investigation of Potential Subclinical Complications after in Situ Cranial Bone Graft Harvest. *Plastic & Reconstructive Surgery*. 2000;105(6):1935—1939. doi:10.1097/00006534-200005000-00003
88. Rawashdeh MA, Telfah H. Secondary Alveolar Bone Grafting: the Dilemma of Donor Site Selection and Morbidity. *British Journal of Oral and Maxillofacial Surgery*. 2008;46(8):665—670. doi:10.1016/j.bjoms.2008.07.184
89. Baumhauer J, Pinzur MS, Donahue R, Beasley W, DiGiovanni C. Site Selection and Pain Outcome After Autologous Bone Graft Harvest. *Foot Ankle Int*. 2013;35(2):104—107. doi:10.1177/1071100713511434
90. Besly W, Booth PW. Technique for harvesting tibial cancellous bone modified for use in children. *British Journal of Oral and Maxillofacial Surgery*. 1999;37(2):129—133. doi:10.1054/bjom.1998.0433
91. Iankovan V, Stronczek M, Telfer M, Peterson LJ, Stassen LFA, Ward-booth P. A prospective study of trephined bone grafts of the tibial shaft and iliac crest. *British Journal of Oral and Maxillofacial Surgery*. 1998;36(6):434—439. doi:10.1016/s0266-4356(98)90459-4
92. Chen YC, Chen CH, Chen PL, Huang IY, Shen YS, Chen CM. Donor site morbidity after harvesting of proximal tibia bone. *Head Neck*. 2006;28(6):496—500. doi: 10.1002/hed.20452
93. Hughes CW, Revington PJ. The proximal tibia donor site in cleft alveolar bone grafting: experience of 75 consecutive cases. *Journal of Cranio-Maxillofacial Surgery*. 2002;30(1):12—16. doi: 10.1054/jcms.2001.0268
94. Sivarajasingam V, Pell G, Morse M, Shepherd JP. Secondary Bone Grafting of Alveolar Clefts: A Densitometric Comparison of Iliac Crest and Tibial Bone Grafts. *The Cleft Palate-Craniofacial Journal*. 2001;38(1):11—14. doi: 10.1597/15451569_2001_038_0011_sbgoac_2.0.co_2
95. Vura N, Gaddipati R, Ramisetty S, Thumu SK, Bhukya L. The Use of Tibial Autogenous Cancellous Bone for Late Secondary Alveolar Bone Grafting in Cleft Patients: A Prospective Study. *J Maxillofac Oral Surg*. 2020;20(2):276—281. doi:10.1007/s12663—020—01350-x
96. Al Harbi H, Al Yamani A. Long-term follow-up of tibial bone graft for correction of alveolar cleft. *Ann Maxillofac Surg*. 2012;2(2):146. doi:10.4103/2231-0746.101341
97. Schuchardt K, Pfeiffer G, Kriens O. Primary osteoplasty in patients with cleft lip, alveolus and palate. Experiences based on 419 cases. In: Sanvenero- Rosselli G, Boggio-Robutti G, editors.

Transactions of the Fourth International Congress Series No. 174; 1969. p. 356—61.

98. Robinson F, Wood B. Primary bone grafting in the treatment of cleft lip and palate with special reference to alveolar collapse. *British Journal of Plastic Surgery*. 1969;22(3—4):336—342. doi:10.1016/s0007-1226(69)80136-0

99. Freihofner HPM, Borstlap WA, Kuijpers-Jagtman AM, Voorsmit RACA, van Damme PA, Heidbüchel KLWM, Borstlap-Engels VMF. Timing and transplant materials for closure of alveolar clefts. *Journal of Cranio-Maxillofacial Surgery*. 1993;21(4):143—148. doi:10.1016/s1010-5182(05)80102-7

100. Steinberg B, Padwa BL, Boyne P, Kaban L. State of the Art in Oral and Maxillofacial Surgery: Treatment of Maxillary Hypoplasia and Anterior Palatal and Alveolar Clefts. *The Cleft Palate-Craniofacial Journal*. 1999;36(4):283—291. doi: 10.1597/1545—1569_1999_036_0284_sotaio_2.3.co_2

101. Eppley BL. Donor Site Morbidity of Rib Graft Harvesting in Primary Alveolar Cleft Bone Grafting. *Journal of Craniofacial Surgery*. 2005;16(2):335—338. doi: 10.1097/00001665-200503000-00027

102. Laurie SWS, Kaban LB, Mulliken JB, Murray JE. Donor-Site Morbidity after Harvesting Rib and Iliac Bone. *Plastic and Reconstructive Surgery*. 1984;73(6):933—938. doi: 10.1097/00006534-198406000-00014

103.103. Ohara K, Nakamura K, Ohta E. Chest Wall Deformities and Thoracic Scoliosis after Costal Cartilage Graft Harvesting. *Plastic and Reconstructive Surgery*. 1997;99(4):1030—1036. doi:10.1097/00006534—199704000—00017

104. Marukawa E, Oshina H, Iino G, Morita K, Omura K. Reduction of bone resorption by the application of platelet-rich plasma (PRP) in bone grafting of the alveolar cleft. *Journal of Cranio-Maxillofacial Surgery*. 2011;39(4):278—283. doi: 10.1016/j.jcms.2010.04.017

105. Oyama T, Nishimoto S, Tsugawa T, Shimizu F. Efficacy of platelet-rich plasma in alveolar bone grafting. *Journal of Oral and Maxillofacial Surgery*. 2004;62(5):555—558. doi: 10.1016/j.joms.2003.08.023

106. Dayashankara Rao JK, Bhatnagar A, Pandey R, Arya V, Arora G, Kumar J, Bootwala F, Devi WN. A comparative evaluation of iliac crest bone graft with and without injectable and advanced platelet rich fibrin in secondary alveolar bone grafting for cleft alveolus in unilateral cleft lip and palate patients: A randomized prospective study. *Journal of Stomatology, Oral and Maxillofacial Surgery*. 2021;122(3):241—247. doi: 10.1016/j.jormas.2020.07.007

107. Shawky H, Seifeldin SA. Does Platelet-Rich Fibrin Enhance Bone Quality and Quantity of Alveolar Cleft Reconstruction? *The Cleft Palate-Craniofacial Journal*. 2016;53(5):597—606. doi: 10.1597/14-290

108. Saruhan N, Ertas U. Evaluating of Platelet-Rich Fibrin in the Treatment of Alveolar Cleft With Iliac Bone Graft By Means of Volumetric Analysis. *Journal of Craniofacial Surgery*. 2018;29(2):322—326. doi:10.1097/scs.0000000000004125

109. Sakio R, Sakamoto Y, Ogata H, Sakamoto T, Ishii T, Kishi K. Effect of Platelet-Rich Plasma on Bone Grafting of Alveolar Clefts. *Journal of Craniofacial Surgery*. 2017;28(2):486—488. doi:10.1097/scs.0000000000003345

110. Moussa NT, Dym H. Maxillofacial Bone Grafting Materials. *Dental Clinics of North America*. 2020;64(2):473—490. doi:10.1016/j.cden.2019.12.011

111. Thuaksuban N, Nuntanarant T, Pripatnanont P. A comparison of autogenous bone graft combined with deproteinized bovine bone and autogenous bone graft alone for treatment of alveolar cleft. *International Journal of Oral and Maxillofacial Surgery*. 2010;39(12):1175—1180. doi:10.1016/j.ijom.2010.07.008

112. Aly LA, Hammouda N. Secondary closure of alveolar cleft with resorbable collagen membrane and a combination of intraoral autogenous bone graft and deproteinized anorganic bovine bone. *Ann Maxillofac Surg*. 2016;6(2):165. doi:10.4103/2231-0746.200351

113. Elfaramawi TI, Faramawey MI, Dahaba MM, Hakam MM. Deproteinized Bovine Bone Graft in Maxillary Alveolar Cleft Reconstruction. *Journal of Oral and Maxillofacial Surgery*. 2015;73(9):e14. doi:10.1016/j.joms.2015.06.023

114. MacIsaac ZM, Rottgers SA, Davit AJ, Ford M, Losee JE, Kumar AR. Alveolar Reconstruction in Cleft Patients. *Plastic & Reconstructive Surgery*. 2012;130(3):625—632. doi: 10.1097/prs.0b013e31825dcb75

115. Xiao WL, Zhang DZ, Chen XJ, Yuan C, Xue LF. Osteogenesis effect of guided bone regeneration combined with alveolar cleft grafting: assessment by cone beam computed tomography. *International Journal of Oral and Maxillofacial Surgery*. 2016;45(6):683—687. doi: 10.1016/j.ijom.2016.01.013

116. Ershova OJu, Leonov AG, Tkachenko AE, Dolgoplova GV. Experience of the use of biodegradable membranes in alveolobonegrafting (cyte) in children with congenital cleft lip, palate and alveolar bone. *Vestn Ural Med Akad Nauki*. 2016;(3):27—32. (In Russian). doi: 10.22138/2500-0918-2016-15-3-27-32 [Ершова О.Ю., Леонов А.Г., Ткаченко А.Е., Долгополова Г.В. Опыт использования биодеградируемой мембраны при альвеолопластике у детей с врожденной расщелиной верхней губы, нёба и альвеолярного отростка // Вестник уральской медицинской академической науки. 2016. № 3. С. 27—32.]

117. Yuan KF, Lai QG, Qi C, Guo XH, Shi RJ, Xu X, Wei FC. Clinical study of bioglass for repairing alveolar cleft. *Shanghai J Stomatol*. 2004;13(5):465—468. (In Chinese, English abstract).

118. Janssen NG, Schreurs R, de Ruiter AP, Sylvester-Jensen HC, Blintheim G, Meijer GJ, Koole R, Vindenes H. Microstructured beta-tricalcium phosphate for alveolar cleft repair: a two-centre study. *International Journal of Oral and Maxillofacial Surgery*. 2019;48(6):708—711. doi: 10.1016/j.ijom.2018.11.009

119. Benlidayi ME, Tatli U, Kurkcu M, Uzel A, Oztunc H. Comparison of Bovine-Derived Hydroxyapatite and Autogenous Bone for Secondary Alveolar Bone Grafting in Patients With Alveolar Clefts. *Journal of Oral and Maxillofacial Surgery*. 2012;70(1): e95-e102. doi:10.1016/j.joms.2011.08.041

120. Lazarou SA, Contodimos GB, Gkegkes ID. Correction of Alveolar Cleft With Calcium-Based Bone Substitutes. *Journal of Craniofacial Surgery*. 2011;22(3):854—857. doi:10.1097/scs.0b013e31820f7f19

121. Neovius E, Lemberger M, Docherty Skogh AC, Hilborn J, Engstrand T. Alveolar bone healing accompanied by severe swelling in cleft children treated with bone morphogenetic protein-2 delivered by hydrogel. *Journal of Plastic, Reconstructive & Aesthetic Surgery*. 2013;66(1):37—42. doi: 10.1016/j.bjps.2012.08.015

122. Trujillo RL, Kadioglu O, Currier GF, Smith KS, Yetkiner E. Volumetric Cleft Changes in Treatment With Bone Morphogenetic Protein/ β -Tricalcium Phosphate Versus Grafts From the

- Iliac Crest or Symphysis. *Journal of Oral and Maxillofacial Surgery*. 2018;76(9):1991—1997. doi:10.1016/j.joms.2018.03.009
- 123.Canan LW Jr, da Silva Freitas R, Alonso N, Tanikawa DYS, Rocha DL, Coelho JCU. Human Bone Morphogenetic Protein-2 Use for Maxillary Reconstruction in Cleft Lip and Palate Patients. *Journal of Craniofacial Surgery*. 2012;23(6):1627—1633. doi:10.1097/scs.0b013e31825c75ba
- 124.Goss JA, Hunter MS, Armbrecht ES, Lin AY. Higher Dosages of BMP-2 in Alveolar Cleft Repair Result in Higher Rates of Postoperative Nasal Stenosis. *Plastic and Reconstructive Surgery*. 2015;136:4. doi:10.1097/01.prs.0000472274.92050.67
- 125.Hammoudeh JA, Fahradyan A, Gould DJ, Liang F, Imahiyerobo T, Urbinelli L, Nguyen JT, Magee W, Yen S, Urata MM. A Comparative Analysis of Recombinant Human Bone Morphogenetic Protein-2 with a Demineralized Bone Matrix versus Iliac Crest Bone Graft for Secondary Alveolar Bone Grafts in Patients with Cleft Lip and Palate: Review of 501 Cases. *Plastic & Reconstructive Surgery*. 2017;140(2):318e-325e. doi:10.1097/prs.0000000000003519
- 126.Liang F, Yen S, Florendo E, Urata M, Hammoudeh J. 3D Cone Beam Computed Tomography Volumetric Outcomes of rhBMP-2/ Demineralized Bone Matrix vs. Iliac Crest Bone Graft for Alveolar Cleft Reconstruction. *Plastic and Reconstructive Surgery*. 2015;136:3—4. doi:10.1097/01.prs.0000472273.84427.35
- 127.Scalzone A, Flores-Mir C, Carozza D, d'Apuzzo F, Grassia V, Perillo L. Secondary alveolar bone grafting using autologous versus alloplastic material in the treatment of cleft lip and palate patients: systematic review and meta-analysis. *Prog Orthod*. 2019;20(1). doi:10.1186/s40510-018-0252-y
- 128.Singh A, Morris RJ. The Yin and Yang of bone morphogenetic proteins in cancer. *Cytokine & Growth Factor Reviews*. 2010;21(4):299—313. doi:10.1016/j.cytogfr.2010.06.003
- 129.Sayama C, Willsey M, Chintagumpala M, Brayton A, Briceño V, Ryan SL, Luerssen TG, Hwang SW, Jea A. Routine use of recombinant human bone morphogenetic protein-2 in posterior fusions of the pediatric spine and incidence of cancer. *PED*. 2015;16(1):4—13. doi:10.3171/2014.10.peds14199
- 130.Kelly MP, Savage JW, Bentzen SM, Hsu WK, Ellison SA, Anderson PA. Cancer Risk from Bone Morphogenetic Protein Exposure in Spinal Arthrodesis. *The Journal of Bone and Joint Surgery*. 2014;96(17):1417—1422. doi: 10.2106/jbjs.m.01190
- 131.Carragee EJ, Chu G, Rohatgi R, Hurwitz EL, Weiner BK, Yoon ST, Comer G, Kopjar B. Cancer Risk After Use of Recombinant Bone Morphogenetic Protein-2 for Spinal Arthrodesis. *Journal of Bone and Joint Surgery*. 2013;95(17):1537—1545. doi: 10.2106/jbjs.l.01483
- 132.Alkaabi SA, Alsabri GA, NatsirKalla DS, Alavi SA, Mueller WEG, Forouzanfar T, Helder MN. A systematic review on regenerative alveolar graft materials in clinical trials: Risk of bias and meta-analysis. *Journal of Plastic, Reconstructive & Aesthetic Surgery*. 2022;75(1):356—365. doi: 10.1016/j.bjps.2021.08.026
- 133.Pradel W, Lauer G. Tissue-engineered bone grafts for osteoplasty in patients with cleft alveolus. *Annals of Anatomy — Anatomischer Anzeiger*. 2012;194(6):545—548. doi:10.1016/j.aanat.2012.06.002
- 134.Al-Ahmady HH, Abd Elazeem AF, Bellah Ahmed NE moataz, Shawkat WM, Elmasry M, Abdelrahman MA, Abderazik MA. Combining autologous bone marrow mononuclear cells seeded on collagen sponge with Nano Hydroxyapatite, and platelet-rich fibrin: Reporting a novel strategy for alveolar cleft bone regeneration. *Journal of Cranio-Maxillofacial Surgery*. 2018;46(9):1593—1600. doi: 10.1016/j.jcms.2018.05.049
- 135.Mahardawi B, Boonsiriseth K, Pairuchvej V, Wongsirichat N. Alveolar cleft bone grafting: factors affecting case prognosis. *JKAOMS*. 2020;46(6):409—416. doi: 10.5125/jkaoms.2020.46.6.409
- 136.Sakamoto Y, Ogata H, Miyamoto J, Kishi K. The role of surgeon's learning on the outcomes of alveolar bone graft for cleft repair. *Journal of Plastic, Reconstructive & Aesthetic Surgery*. 2022;75(6):1937—1941. doi:10.1016/j.bjps.2021.11.114
- 137.Drew SJ, Edwards SP. Special Situations. In: Ricalde P, editor. *Cleft Maxillary Reconstruction*. Cham: Springer; 2023. p. 113—125. doi: 10.1007/978-3-031-24636-4_8
- 138.Zemann W, Kruse AL, Lüebbers HT, Jacobsen C, Metzler P, Obwegeser JA. Microvascular Tissue Transfer in Cleft Palate Patients. *Journal of Craniofacial Surgery*. 2011;22(6):2006—2010. doi:10.1097/scs.0b013e31823197d8
- 139.Gaggl A, Bürger H, Virnik S, Schachner P, Chiari F. The Microvascular Corticocancellous Femur Flap for Reconstruction of the Anterior Maxilla in Adult Cleft Lip, Palate, and Alveolus Patients. *The Cleft Palate-Craniofacial Journal*. 2012;49(3):305—313. doi:10.1597/10-220
- 140.Altuntaş SH, Aydın MA. The Use of the Free Iliac Bone Flap by Shaping Like Puzzle for a Wide Alveolar Defect in a Bilateral Cleft Lip and Palate with Rudimentary Premaxilla. *J Craniofac Surg*. 2022;33(2): e107-e109. doi:10.1097/SCS.00000000000007936
- 141.Patel NK, Tipps JA, Bartlett SP, Kovach SJ, Levin LS, Mendenhall SD. Expanding Indications of the Medial Femoral Condyle Free Flap: Systematic Review in Head and Neck Reconstruction. *Plastic and Reconstructive Surgery—Global Open*. 2023;11(4): e4925. doi:10.1097/gox.0000000000004925
- 142.Patent RUS № 2797101/ 31.05.2023. Gileva KS, Efremova RI, Botoev SR. Sposob ustraneniya ogranichenny'x defectov chelyustej. [Accessed 2024 March 31]. Available from: <https://patentimages.storage.googleapis.com/f0/7e/71/406e4518d57c51/RU2797101C1.pdf> (In Russian). [Патент РФ на изобретение № 2797101/ 31.05.2023. Гилева К.С., Ефремова Р.И., Ботоев С.Р. Способ устранения ограниченных дефектов челюстей. Дата обращения: 31.03.2024.]
- 143.Parhiscar A, Har-El G, Turk JB, Abramson DL. Temporoparietal osteofascial flap for head and neck reconstruction. *Journal of Oral and Maxillofacial Surgery*. 2002;60(6):619—622. doi:10.1053/joms.2002.33104
- 144.Colen DL, Kania KE, Othman S, Levin LS, Reece EM, Pederson WC, Innocenti M, Kovach SJ. The Medial Femoral Condyle Flap in the Pediatric Patient. *Plastic & Reconstructive Surgery*. 2021;147(4):613e-622e. doi: 10.1097/prs.00000000000007778
- 145.Abraha BT, Day KD, Padilla PL, Henry SL, Kelley PK, Harshbarger RJ. Medial Femoral Condyle Flap for Persistent Alveolar Cleft Reconstruction. *FACE*. 2020;1(2):146—150. doi:10.1177/2732501620973031
- 146.Akdag O, Erkol EE, Yildiran G, Koplay TG, Sutcu M, Tosun Z. Reconstruction of Previously Failed Alveolar Bone Grafts with Medial Femoral Condyle Flap in Pediatric Cleft Lip and Palate Patients. *Journal of Plastic, Reconstructive & Aesthetic Surgery*. 2022;75(10):3768—3773. doi:10.1016/j.bjps.2022.06.040
- 147.Chang CS, Wallace CG, Hsiao YC, Chiu YT, Pai BCJ, Chen IJ, Liao VE, Liou EJW, Chen PKT, Chen JP, Noordhoff MS. Difference

in the Surgical Outcome of Unilateral Cleft Lip and Palate Patients with and without Pre-Alveolar Bone Graft Orthodontic Treatment. *Sci Rep*. 2016;6(1). doi:10.1038/srep23597

148. Chen S, Liu B, Yin N, Wang Y. In-Depth Volumetric Analysis of Alveolar Cleft Defects Using Three-Dimensionally Printed Models. *Journal of Craniofacial Surgery*. 2020;31(6):1790—1792. doi:10.1097/scs.0000000000006596

149. Muraev AA, Gazhva YV, Ivashkevich SG, Riabova VM, Korotkova NL, Semyonova YA, Metsuku IN, Faizullin RL, Ivanov SY. A Novel Approach to Alveolar Bone Complex Defects 3D Reconstruction. *Sovrem Tehnol Med*. 2017;9(2):37. doi:10.17691/stm2017.9.2.04

150. Ricalde P. Surgical Repair of Maxillary Unilateral Cleft Defect. In: Ricalde P, editor. *Cleft Maxillary Reconstruction*. Cham: Springer; 2023. p. 89—104. doi: 10.1007/978-3-031-24636-4_6

151. Craven C, Cole P, Hollier L, Stal S. Ensuring Success in Alveolar Bone Grafting. *Journal of Craniofacial Surgery*. 2007;18(4):855—859. doi: 10.1097/scs.0b013e31806849fa

152. Bogoroditskaya AV, Radzig EYu, Sarafanova ME, Prityko AG. Clinical management of children with congenital cleft lip and palate: an interdisciplinary problem. *Pediatria n.a. G.N. Speransky*. 2015;94(3):78—81. (In Russian). [Богородицкая А.В., Сарафанова М.Е., Радциг Е.Ю., Притыко А.Г. Тактика ведения детей с врожденной расщелиной верхней губы и нёба: междисциплинарная проблема // Педиатрия. Журнал им. Г.Н. Сперанского. 2015. Т. 94. № 3. С. 78—81.]

153. Khaletskaya VN, Kovach IV. Condition of hard tissues of teeth and periodontium in children with a cleft of the soft and hard palate in an early replaceable bite. *Dentistry Bulletin*. 2016;97(4):38—42. (In Russian). [Халецкая В.Н., Ковач И.В. Состояние твердых тканей зубов и пародонта у детей с расщелиной мягкого и твердого неба

в раннем сменном прикусе // Вестник стоматологии. 2016. Т. 97. № 4. С. 38—42.]

154. Ivanov AL, Reshetnyak EI, Starikova NV, Udalova NV, Nadtochy AG. Resorbable vs nonresorbable fixation in alveolar bone grafting in unilateral cleft lip and palate patients. *Stomat*. 2018;97(1):40. (In Russian). doi:10.17116/stomat201897140—46 [Иванов А.Л., Решетняк Е.И., Старикова Н.В., Удалова Н.В., Надточий А.Г. Оценка эффективности резорбируемой и нерезорбируемой фиксации трансплантата при костной пластике верхней челюсти у детей с односторонней расщелиной губы и неба // Стоматология. 2018. Т. 97. № 1. С. 4046.]

155. de Barros Dias BS, Schneider T, Ladvoat Cintra HP. Platelet-rich fibrin in the Alveolar Bone graft in cleft lip and palate patient. *Int J Growth Factors Stem Cells Dent*. 2018;1:27—31.

156. Fenske F, Stoltze A, Neuhaus M, Zimmerer R, Häfner J, Kloss-Brandstätter A, Lethaus B, Sander AK. Evaluating the efficacy of single-shot versus prolonged antibiotic prophylaxis in alveolar cleft osteoplasty — A retrospective cohort study. *Journal of Cranio-Maxillofacial Surgery*. 2023;51(10):644—648. doi:10.1016/j.jcms.2023.09.002

157. McCrary H, Skirko JR. Bone Grafting of Alveolar Clefts. *Oral and Maxillofacial Surgery Clinics of North America*. 2021;33(2):231—238. doi:10.1016/j.coms.2021.01.007

158. Raghavan U, Rao D, Ullas G, Vijayadev V. Postoperative Management of Cleft Lip and Palate Surgery. *Facial plast Surg*. 2018;34(06):605—611. doi:10.1055/s-0038—1676381

159. Kinard B, Posnick JC. Patient Outcomes for Maxillary Cleft Management: Literature Review and Guiding Principles. In: Ricalde P, editor. *Cleft Maxillary Reconstruction*. Cham: Springer; 2023. p. 167—183. doi:10.1007/978-3-031-24636-4_11

Ответственный за переписку: Иманова Ханна Захид кызы — стажер-исследователь кафедры челюстно-лицевой хирургии им. акад. Н.Н. Бажанова, ФГАОУ ВО Первый Московский государственный медицинский университет им. И.М. Сеченова Минздрава России (Сеченовский университет), Российская Федерация, 199992, г. Москва, ул. Трубецкая, д. 8, стр. 2. E-mail: hannaimanova@yandex.ru

Кузнецов А.М. ORCID 0000-0002-7254-4205

Иманова Х.З. SPIN 9492-9905, ORCID 0000-0001-8335-8283

Гусаров А.М. SPIN 4604-5103, ORCID 0000-0002-6583-4685

Яцкевич О.С. SPIN 7120-8088, ORCID 0009-0009-8599-115X

Зорич М.Е. SPIN 4171-2542, ORCID 0009-0007-0074-6389

Короткова Н.Л. SPIN 8709-8397, ORCID 0000-0001-7812-1433

Копылова У.О. ORCID 0009-0007-3203-8985

Нагайченко А.М. ORCID 0000-0002-3014-4924

Corresponding author: Imanova Khanna Zakhid kyzy — research intern of the Department of Oral and Maxillofacial Surgery named after acad. N.N. Bazhanov, Sechenov First Moscow State Medical University, 199992, Trubeckaya st., 8—2, Moscow, Russian Federation. E-mail: hannaimanova@yandex.ru

Kuznetsov A.M. ORCID 0000-0002-7254-4205

Imanova Kh.Z. ORCID 0000-0001-8335-8283

Gusarov A.M. ORCID 0000-0002-6583-4685

Yatskevich O.S. ORCID 0009-0009-8599-115X

Zorych M.E. ORCID 0009-0007-0074-6389

Korotkova N.L. ORCID 0000-0001-7812-1433

Kopylova U.O. ORCID 0009-0007-3203-8985

Nagaichenko A.M. ORCID 0000-0002-3014-4924