






DOI: 10.22363/2313-0245-2024-28-1-23-34
EDN: UIZFLIОБЗОРНАЯ СТАТЬЯ
REVIEW

Комплексный подход к диагностике, лечению и профилактике кариеса у детей раннего и дошкольного возрастов

Д.А. Симоненко  , В.А. Журбенко , А.Е. Карлаш Курский государственный медицинский университет, г. Курск, Российская Федерация
 vip.simonenko02@bk.ru

Аннотация: *Актуальность.* Кариес зубов, по мнению всемирной организации здравоохранения, является одним из наиболее распространенных заболеваний у детей во всем мире. При отсутствии своевременной диагностики и лечения, кариозный процесс может повлиять не только на эффективность жевательной функции, но и на речь, улыбку и, как следствие, психосоциальную адаптацию, а также на качество жизни ребенка и семьи. Несмотря на то, что этиологические факторы хорошо известны уже много лет, снижение количества пораженных кариесом зубов у детей по-прежнему остается актуальной задачей. Данное исследование представляет собой обзор информационных источников о распространенности, этиологии и комплексном подходе к диагностике, лечению и профилактике кариеса зубов у детей. Авторами был проведен анализ научных данных в поисковых системах PubMed, Google Scholar и eLibrary. *Выводы.* На основе литературного обзора был выявлен ряд современных тенденций, которые определяют череду ключевых гипотез, обобщающих накопленный материал и подтверждают перспективность и актуальность проблемы. Цель состоит в том, чтобы помочь клиницистам распознать общие закономерности течения кариеса у детей и принять соответствующие решения относительно диагностики, лечения и профилактики кариозных поражений, принимая во внимание доступные методы, материалы, знания, возраст и особенности анамнеза пациента. Также важно создать комфортную и безопасную атмосферу во время приема, поскольку незнакомство с новым физическим взаимодействием может спровоцировать тревогу как стандартную реакцию на неопределенность, следствием которой часто бывает детская стоматофобия, способствующая поведенческому сопротивлению при повторных посещениях. В целом, на основании проведенного анализа, можно сделать вывод о том, что применение комплексного подхода при диагностике и лечении имеет большой потенциал для достижения лучших результатов в работе со стоматологическими пациентами раннего и дошкольного возрастов, развитие и совершенствование которого должно оставаться приоритетной задачей для обеспечения более полноценного и эффективного лечения детей и поддержания их здоровья в долгосрочной перспективе.

Ключевые слова: кариес, диагностика кариеса, лечение кариеса, начальный кариес, кариес у детей, неинвазивные методы, профилактика

Информация о финансировании. Авторы не получали финансовую поддержку для исследования, написания и публикации данной статьи.

© Симоненко Д.А., Журбенко В.А., Карлаш А.Е., 2024



This work is licensed under a Creative Commons Attribution 4.0 International License
<https://creativecommons.org/licenses/by-nc/4.0/legalcode>

Вклад авторов: Симоненко Д.А. — обработка материала, анализ полученных данных, написание текста рукописи; Журбенко В.А. — концепция и дизайн исследования; Карлаш А.Е. — сбор материала, обработка материала

Информация о конфликте интересов — авторы декларируют отсутствие конфликта интересов

Этическое утверждение — неприменимо


Благодарности — неприменимо

Информированное согласие на публикацию — неприменимо


Поступила 20.11.2023. Принята 15.01.2024

Для цитирования: Симоненко Д.А., Журбенко В.А., Карлаш А.Е. Комплексный подход к диагностике, лечению и профилактике кариеса у детей раннего и дошкольного возрастов // Вестник Российского университета дружбы народов. Серия: Медицина. 2024. Т. 28. № 1. С. 23–34. doi: 10.22363/2313-0245-2024-28-1-23-34

An integrated approach to the diagnosis, treatment and prevention of caries in early and preschool age children

Daniil A. Simonenko  , Veronika A. Zhurbenko , Anastasiya E. Karlash 

Kursk state medical university, Kursk, Russian Federation

 vip.simonenko02@bk.ru

Abstract. Relevance. Dental caries, according to World Health Organization, is one of the most common diseases in children throughout the world. In the absence of timely diagnosis and treatment, the carious process can affect not only the efficiency of chewing function, but also speech, smile and, as a consequence, psychosocial adaptation, as well as the quality of life of the child and family. Despite the fact that the etiological factors have been well known for many years, reducing the number of teeth affected by caries in children still remains an urgent task. This article is a review of information sources about the prevalence, etiology and integrated approach to the diagnosis, treatment and prevention of dental caries in children. The authors analyzed scientific data in the search engines PubMed, Google Scholar and eLibrary. **Conclusion.** Based on the literature review, a number of modern trends were identified that define a series of key hypotheses that summarize the accumulated material and confirm the prospects and relevance of the problem. The goal is to help clinicians recognize common patterns of caries in children and make appropriate decisions regarding the diagnosis, treatment and prevention of carious lesions, taking into account available methods, materials, knowledge, age and patient history. It is also important to create a comfortable and safe environment during the appointment, as unfamiliarity with a new physical interaction can provoke anxiety as a standard response to uncertainty, which often results in childhood dental phobia, contributing to behavioral resistance to return visits. In general, based on the analysis, we can conclude that the use of an integrated approach to diagnosis and treatment has great potential for achieving better results in working with dental patients of early and preschool age, the development and improvement of which should remain a priority to ensure more complete and effective treatment of children and maintaining their health in the long term.

Keywords: caries, caries diagnosis, caries treatment, initial caries, caries in children, non-invasive methods, prevention, early childhood caries

Funding. The authors received no financial support for the research, authorship, and publication of this article.

Author contributions. Simonenko D.A. — processing of the material, analysis of the data obtained, writing the text of the manuscript; Zhurbenko V.A. — concept and design of the study; Karlash A.E. — collection of material, processing of material

Conflicts of interest statement. The authors declare no conflict of interest.

Acknowledgements — not applicable

Ethics approval — not applicable

Consent for publication — not applicable

Received 20.11. 2023. Accepted 15.01.2024.

For citation: *Simonenko DA, Zhurbenko VI, Karlash AE. An integrated approach to the diagnosis, treatment and prevention of caries in early and preschool age children. RUDN Journal of Medicine. 2024;28(1): 23–34. doi: 10.22363/2313–0245–2024–28–1–23–34*

Введение

В настоящее время научные достижения привели к заметному совершенствованию профилактики, диагностики и лечения кариеса зубов у детей, но несмотря на достаточное внедрение программ первичной профилактики, кариес молочных зубов (ранний детский кариес) остается серьезной проблемой общественного здравоохранения в мире [1, 2]. В России показатели развития кариеса у детей раннего возраста свидетельствует о том, что у каждого ребенка из данной возрастной группы обнаруживаются кариозные поражения практически 4 зубов (3,7 на основании индекса КП) с распространенностью от 15 % до 85 % [3]. На основании ранних сроков и быстрого прогрессирования у детей раннего и дошкольного возрастов, в зарубежной литературе предложены термины «кариес раннего детства», принятый на летней конференции NIDCR (National Institute of Dental and Craniofacial Research) в 1999 г., и «кариес позднего детства» [4]. Кариес раннего детства (Early childhood caries, ECC) — кариес зубов, характеризующийся наличием одной или более кариозной, удаленной или запломбированной поверхностью у детей до трехлетнего возраста, преимущественно на окклюзионных поверхностях [5]. У данной группы локализация развития сопряжена с незавершенной минерализацией эмали фиссур прорезывающихся зубов. Кариес позднего детства (Late Childhood Caries, LCC) — термин, появившийся в современной детской стоматологии

совсем недавно, позволивший отделить процесс развития кариеса у детей дошкольной возрастной группы от понятия ECC и характеризующий любое кариозное поражение в возрасте от трехлетнего возраста до момента сменного прикуса (5–6 лет), локализация которого включает уже и аппроксимальные поверхности зубов [6, 7]. Несмотря на достаточную полноту понятий, данные термины не получили широкого распространения среди стоматологической общественности России, тем не менее, ECC и LCC соответствуют кариесу у детей раннего и дошкольного возрастов соответственно, что делает их уместными в рамках данного обзора.

Кариес у детей раннего и дошкольного возрастов

На сегодняшний день предложено большое количество этиологических факторов, объясняющих развитие кариеса у детей, что делает данное заболевание полиэтиологичным [8]. В большинстве научно-исследовательских работ по изучению механизмов возникновения и развития кариеса ключевым фактором является результат сложного взаимодействия с течением времени между кислотообразующими бактериями, ферментируемыми углеводами и кариесрезистентностью [9, 8]. Данное положение наглядно иллюстрируется на рисунке 1 с помощью трилистника Кейза (P.H. Keyes, 1963), дополненного фактором вре-

мени и демонстрирующего, что кариес возникает только при одновременном воздействии всех вышеуказанных факторов: кариесогенной

микрофлоры, наличии углеводистых остатков, снижении кариесрезистентности и длительности взаимодействия [10, 11].

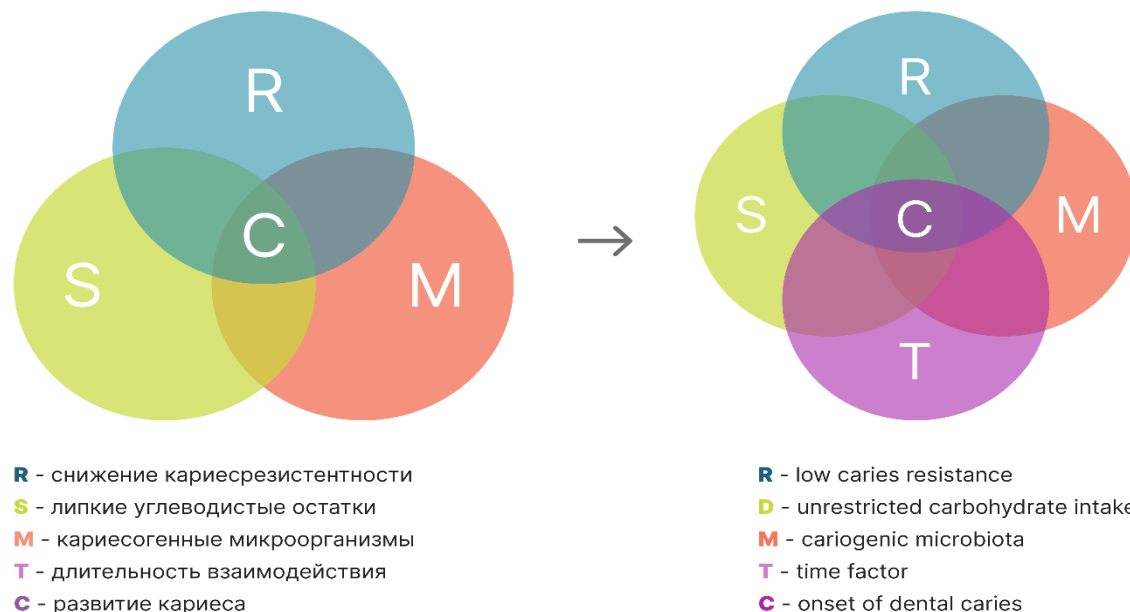


Рис. 1. «Трилистник Кейза» (слева), модифицированный фактором времени (справа), отражающий современное представление о возникновении кариеса

Fig. 1: Keyes Triad (left) expanded with time factor (right) explained the modern theory of caries development

Рацион детей раннего и дошкольного возраста часто сопряжен с потреблением большого количества простых углеводов, а именно продуктов, содержащих сахарозу, которая является субстратом кариесогенных микроорганизмов. Образующиеся кислоты снижают pH в зубной бляшке, прикрепленной к поверхности эмали, что нарушает баланс процессов реминерализации эмали в сторону деминерализации и приводит к развитию кариесогенной ситуации, исход которой зависит от кариесрезистентности макроорганизма, уровня профилактики и срока её диагностики специалистом [12–14].

Методы диагностики кариеса у детей раннего и дошкольного возрастов

Принимая во внимание вышеизложенное, до-вольно остро встает вопрос о возможностях ранней

диагностики кариеса у детей раннего и дошкольного возрастов, к которым относятся основные и дополнительные методы обследования. К основным методам относят визуальный осмотр и зондирование.

Визуальный осмотр — основной метод диагностики кариеса, производят визуальную оценку состояния поверхностного слоя эмали исследуемого зуба.

Зондирование — с помощью острого или пуговчатого зонда оценивают шероховатость эмали, обращая внимание на «застревание» зонда в определенных участках.

Данные клинические методы являются одними из первостепенных на начальных этапах диагностики кариеса, однако, при выявлении ранних признаков кариеса у детей раннего и дошкольного возрастов, их применение не рекомендуется из-за низкой информативности, субъективизма и ятрогенных рисков,

таких как повреждение тонкого слоя эмали острым кончиком зонда и контаминации микроорганизмами соседних областей поверхности эмали [15, 16].

Более современным и точным методом является выявление кариеса по Международной системе обнаружения и оценки кариеса (ICDAS II, 2005). Данная концепция включает три основных этапа: выявление кариеса, оценка стадии кариозного процесса и оценка активности кариозного процесса [17]. Принцип основан на анализе гистологических изменений в твердых тканях зуба при витальном окрашивании поверхности [18]. Специфичность применения данной системы у детей для обнаружения начальных патологических изменений структуры эмали состоит в том, что она предназначена для предшествующих образованию полости стадий [19].

В контексте данного обзора, для выявления скрытых при визуальном осмотре начальных кариозных дефектов, применяют современные дополнительные методы обследования, представляющее, по нашему мнению, куда более значимую диагностическую пользу. К ним относят: цифровая рентгенодиагностика; метод лазерно-индуцированной флуоресценции (LIF); метод лазерной флуоресценции с усилением красителя (DELFL); метод количественной лазерно-индуцированной флуоресценции (QLF); методы аналоговой (FOTI) и цифровой фиброоптическую трансиллюминации (DIFOTI).

Цифровая рентгенодиагностика — рентгенологические методы обследования, применяемые у детей для выявления начального в труднодоступных областях кариеса (например, глубоких фиссурах и апроксимальных поверхностях) [20].

В последнее время в клиническую практику детского врача-стоматолога в дополнение к рентгенологическим методам исследования, одним из главных недостатков которых является радиационная нагрузка, ограничивающая применение у отдельных лиц раннего и дошкольного возрастов, активно внедряются современные методы диагностики начального кариеса, основанные на применении явлений флуоресценции и трансиллюминации.

Лазерно-индуцированная флуоресценция (Laser-induced fluorescence, LIF) — метод, предназначенный для обнаружения начальных стадий кариеса, преимущественно на окклюзионных поверхностях, с помощью устройства Diagnodent pen (KaVo). Его действие основано на лазерном диоде, генерирующем свет инфракрасного диапазона с длиной волны $\lambda = 655$ нм, который поглощается эмалью и, отражаясь, меняет изначальную длину волны [21]. Такое влияние инфракрасного света на твердые ткани объясняется возникающей пористостью эмали в результате её начинающейся деминерализации, а также выделением тетрапирольных ароматических метаболитов кариесогенными микроорганизмами, преимущественно порфиринов, которые вызывают изменение флуоресценции в ответ на инфракрасный спектр [22]. Степень деминерализации оценивают с помощью изменяющихся значений на светодиодном табло устройства от 0 до 99, при значениях более или равных 25 кариес считают верифицированным.

Лазерная флуоресценция, усиленная красителем (Dye-Enhanced Laser Fluorescence, DELFL) — усовершенствованная версия LIF путем применения флуоресцентных веществ тетракис-N-метилпиридилпорфирина (TMPyP), являющегося синтетическим аналогом порфирина кариесогенных микроорганизмов, или флуоресцеина натрия (SF). Метод заключается в проникновении нанесенного на исследуемую поверхность вещества в толщу эмали за счет капиллярного действия и дальнейшей адсорбции на деминерализованных участках твердых тканей. Далее, аналогично методу, описанному выше, с помощью излучателя инфракрасного спектра производят оценку флуоресценции, на основании которой ставится диагноз [23, 24].

Количественная свето-индуцированная флуоресценция (Quantitative Light-induced Fluorescence, QLF) — метод, основанный на явлениях светоиндуцированной флуоресценции, с возможностью количественного представления объема деминерализации участка твердых тканей путем оценки потери автофлуоресценции эмали в процентном соотношении. Проникающее в пораженную кариес-

сом эмаль излучение вызывает её флюоресценцию в более темном спектре по сравнению с интактной тканью из-за рассеивания волн в пористой, деминерализованной эмали. Из устройств, применяющих технологию QLF для диагностики кариеса, на рынке представлен аппарат VistaCam iX Proof, использующий в своей конструкции диод, излучающий свет с длиной волны $\lambda = 405$ нм, и светофильтр, принимающий отражение и интерпретирующий результат для количественной оценки. На сегодняшний день, QLF является одним из совершенных методов для выявления скрытых очагов деминерализации, так как обладает высокой специфичностью и абсолютной безопасностью [19, 21].

Аналоговая фиброоптическая трансиллюминация (Fiber-Optic Transillumination, FOTI) — технология визуализации начального кариеса, действующая на основе разности светопропускной способности здоровой и пораженной эмали. Оптический диод устройства испускает ярко-белый свет, который усиленно поглощается и преломляется деминерализованными тканями из-за нарушенной микроструктуры, в результате чего пораженный участок при облучении выглядит темнее, нежели здоровая эмаль. Данный метод дает представление о локализации и количестве очагов деминерализации. Однако, несмотря на удобство и быстроту интерпретации результатов, данный метод не получил широкого распространения среди клиницистов и является скорее экспериментальным, так как оценка интенсивности затемнения свечения является субъективной и зависит от многих посторонних факторов [19, 25].

Цифровая фиброоптическая трансиллюминация (Digital Imaging Fiber-Optic Transillumination, DIFOTI) — усовершенствованная версия традиционной фиброоптической трансиллюминации, в которой применяется камера и цифровой модуль для качественной и количественной оценки исследуемого участка. Принцип действия тот же, что и у метода FOTI: с помощью аппарата DIAGNOcam (Kavo), генерируется белый свет, проходящий через структуры эмали, в результате чего возникает трансиллюминация, которую фиксирует камера и оцифровывает в режиме реального времени для

изучения очага деминерализации. Невзирая на то, что данный метод зарекомендовал себя как более совершенная версия традиционного FOTI, он не лишен недостатков, а именно невозможность определения глубины поражения, невозможность применения во фронтальном участке, а также возможных ложноположительных результатов трансиллюминации из-за высокой степени рассеивания и разности поглощения света твердыми тканями [26, 27].

Подводя итоги по диагностике, можно сделать вывод, что описанные методы являются достаточно современными, удобными в применении, а главное безопасными для использования в клинике детской стоматологии, так как не несут в себе лучевой нагрузки, однако существуют и недостатки, которые необходимо учитывать при планировании диагностического плана. Тем не менее, комплексное применение представленных методов позволяет нивелировать большинство минусов отдельных технологий и достигнуть наилучших результатов в диагностике и лечении пациентов раннего и дошкольного возраста.

Комплексные методы лечения кариеса у детей раннего и дошкольного возрастов

Выбор метода лечения кариеса зубов у детей раннего и дошкольного возрастов является одной из актуальных проблем детской стоматологии. В рамках объема вмешательства, все нижеописанные методы можно разделить на инвазивные и малоинвазивные. Современные технологии позволяют все сильнее расширять диапазон применения неинвазивных технологий, что улучшает качество, прогноз лечения, а также оказывает меньшее травмирующее воздействие психоэмоциональное состояние ребенка.

К инвазивным методам лечения относят традиционное препарирование деминерализованных твердых тканей с помощью стоматологического наконечника. Несмотря на относительные простоту и малый объем необходимых инструментов, важно учитывать, что инвазивные методики являются одной из основных причиной развития стоматофобии у детей, проявляющейся постоянными и чрезмер-

ными неприятными эмоциональными реакциями на устрашающие стимулы, которые возникают до и во время стоматологического приема. В результате этого визит к врачу оказывается отсроченным на неопределенный срок, что в перспективе может сказаться на состоянии зубочелюстной системе ребенка. Особенно этому подвержены пациенты, впервые посещающие кабинет стоматолога — дети раннего и дошкольного возрастов [28]. Поэтому так важно уделять повышенное внимание изучению и повсеместному внедрению малоинвазивных техник лечения кариеса в отделениях детской стоматологии.

К малоинвазивным методам, применяемым для лечения кариеса у детей раннего и дошкольного возрастов относятся: инфильтрация ICON, технология водно-абразивного препарирования AquaCare, применение озона, серебрение, лазерная терапия, фторирование.

Лечение методом инфильтрации (Infiltration CONcept, ICON) — концепция, основанная на явлении инфильтрации, разработанная специалистами Н. Meyer-Lueckel и S. Paris в 2009 г. в Германии. Схема лечения заключается в пропитывании тканей эмали, подвергшихся деминерализации, препаратом на основе метакрилата, который выпускается компанией DMG, Германия. Принцип действия основан на инфильтрации твердых тканей специальным веществом, которое обеспечивает стабилизацию начального кариеса за счет заполнения пор в деминерализованной эмали [29, 30]. Данная технология позволяет без инвазивных манипуляций стабилизировать начальный кариозный процесс, по рентгенологической классификации соответствующий уровням E1-D1, сохранив окружающие очаг деминерализации здоровые ткани. Кроме того, нет потребности в местном обезболивании, так как процедура проводится без препарирования, что особенно важно при работе с детьми раннего и дошкольного возраста в целях предупреждения развития тревоги и стоматофобии [28].

Хочется отметить, что были проанализированы отечественные и зарубежные источники (eLibrary, PubMed, Google Scholar) на предмет выявления

аллергических реакций на препарат компании DMG, в результате информации о зафиксированных случаях у детей или взрослых не оказалось, что с одной стороны может свидетельствовать о низкой сенсибилизирующей способности компонентов, а с другой — о недостаточности данных о влиянии вещества на иммунную систему.

Водно-абразивного препарирование — технология щадящего препарирования твердых тканей, основанная на воздушно-водяной абразии. Дисперсная система состоит из твердой фазы в виде порошка оксида алюминия с размером частиц от 27 до 53 мкм и жидкой, представленной водой. Турбулентный поток воды под высоким давлением за счет своих механических свойств усиливает абразивное действие твердой фазы, а также связывает образующуюся пыль и орошает область вмешательства, что является преимуществами по сравнению с воздушной абразией [31]. В отличие от роторно-режущих инструментов, гидрокинетический метод позволяет произвести полноценную подготовку поверхности зуба с созданием шероховатой поверхности эмали без образования смазанного слоя, что обеспечивает хорошие адгезивные условия без использования травящих кислот. В клинике детской стоматологии огромным преимуществом использования технологии воздушно-водяной абразии является возможность работы без проведения местной анестезии, минимальный уровень шума и отсутствие вибрации, что способствует снижению тревоги у пациентов раннего и дошкольного возрастов. На текущий момент данная методика может быть реализована с использованием воздушно-водяного аппарата AquaCare от компании Veloplex [32].

Озонотерапия — развивающееся направление лечения и профилактики начального кариеса путем применения газообразного озона. Газообразный озон по химической структуре представляет собой трехатомную молекулу кислорода, которая при контакте с атмосферным воздухом диссоциирует на двух- и одноатомный кислород, последний из которых является мощным окислителем, обладающий выраженным антибактериальным эффектом. Применение озона в полости рта возможно благодаря использо-

ванию наиболее популярных устройств healOzone (KaVo) и Prozone (W&H). Воздействие строго дозированного количества озона с определенным временем экспозиции на поверхности пораженного зуба вызывает нарушение синтеза клеточной стенки, а также разрушение цитоплазматической мембраны кариесогенных микроорганизмов (преимущественно *S. Mutans*), что приводит к уменьшению их влияния на твердые ткани и стабилизации кариозного процесса. Кроме бактериостатического эффекта, озон стимулирует иммунный ответ и коллатеральное кровообращение. Актуальность применения озона в качестве неинвазивного метода лечения начального кариеса у детей раннего и дошкольного возрастов объясняется снижением тревоги и дискомфорта путем отсутствия инъекционного обезболивания и шума без падения эффективности терапии [28, 33].

Технология серебрения зубов — метод минимальноинвазивного консервативного лечения начального кариеса путем применения препаратов серебра в пределах эмали. Для процедуры серебрения чаще всего используют 38 % фторид диаминсеребра (ФДС) с щелочной средой, торговые наименования «Аргенат», «Saforide» и «Advantage arrest». Действие данных препаратов связано с их способностью связываться с гидроксиапатитом, в результате реакции образуется CaF_2 (лабильный фторид), служащий источником фтора для образования фторапатита. Применение препарата начинают с очищения поверхности пораженного зуба щетками с пастами, далее зуб изолируют и высушивают. После приступают к нанесению 38 % фторида диаминсеребра с временем экспозиции, соответствующей инструкции производителя. По прошествии времени, остатки препарата удаляют. Стабилизирующий эффект объясняется ингибированием метаболических процессов кариесогенных микроорганизмов активными фторидами, в результате чего снижается количество кислот, вызывающих деминерализацию твердых тканей. Кроме того, фториды способствуют усиленной реминерализации за счет их включения в гидроксиапатит, интенсивность которой зависит от активности и концентрации фторид-ионов. Главным недостатком данного метода является риск

возникновения серой окраски эмали в результате частого применения препаратов ФДС и накопления серебра в твердых тканях зуба. Поэтому, перед серебрением рекомендуется получить информированное письменное согласие родителей на процедуру [34, 35]. Тем не менее, серебрение зубов можно считать хорошей альтернативой инвазивным методам лечения начального кариеса, особенно временных зубов в боковых участках.

Метод атравматичного восстановительного лечения (Atraumatic Restorative Treatment, ART) — технология, разработанная ВОЗ, основывающаяся на химико-механическом препарировании твердых тканей и последующем пломбировании стеклоиономерными цементами. Для проведения ART-методики на рынке пользуется популярностью набор «Кариклинз» от российского производителя «Влад-МиВа». В комплект входят гель № 1, содержащий антисептик — цетримид, обладающий выраженным бактерицидным действием в отношении грамположительных и некоторых грамотрицательных бактерий, гель № 2 на основе гипохлорита натрия, размягчающий органическую часть пораженного дентина, и набор из восьми ручных инструментов с разной заточкой для удаления размягченных тканей. Особенностью гелей является их способность селективно размягчать пораженный кариесом дентин, сохраняя здоровые ткани. Отсутствие необходимости в анестезии, а также препарировании с помощью роторных инструментов является большим преимуществом метода ART при лечении пациентов раннего и дошкольного возрастов с поражением поверхностных слоев дентина [36].

Лазерные технологии — малоинвазивные методы, основанные на применении лазерного излучения. В стоматологической практике применяются различные виды лазеров, такие как рубиновый (Cr: Al₂O₃), углекислотный (CO₂), лазер на основе алюмо-иттриевого граната, легированный ионами неодима (Nd: YAG), эксимерный (ArF), эрбий, хром: итриево-скандиево-галиевый гранат (Er, Cr: YSGG) и лазеры на эрбий-иттрий-алюминиевом гранате (Er: YAG). Для лечения и профилактики кариеса самыми популярными являются лазеры Er: YAG. Наконечник

с лазерным излучателем генерирует волны длиной 2940 нм, которые активно поглощаются водой, содержащейся в твердых тканях зуба, что приводит к её мгновенному закипанию. В результате активного испарения воды происходят множественные микровзрывы, обеспечивающие контролируемое, послойное разрушение твердых тканей. Вместе с лазерным излучением, с наконечника подается струя воды, способствующая протекции здоровых тканей и очищению области вмешательства. Под воздействием лазерных волн на твердых тканях возникает микроскопическая текстура, усиливающая адгезию и ретенцию пломбировочного материала. Кроме способности микропрепарирования, лазерное излучение обладает выраженным бактерицидным эффектом, позволяющим произвести эффективную деконтаминацию кариозного очага. Применение лазерных технологий при лечении начального кариеса у детей раннего и дошкольного возрастов позволяет клиницисту производить минимальноинвазивное препарирование твердых тканей без подрезности в местном обезболивании. Однако, по сравнению с традиционными методами лечения кариеса, увеличивается время проведения, стоимость и, как следствие, доступность процедуры [28, 37, 38].

Профилактика кариозных поражений зубов детей раннего и дошкольного возрастов

Несмотря на успехи в области диагностики и лечения кариеса, важнейшим звеном в уходе за здоровьем полости рта ребенка является профилактика. Первичная постнатальная профилактика кариеса в раннем и дошкольном периодах заключается в санитарно-гигиеническом просвещении, нормализации состава питания и ранних профилактических визитах к стоматологу, и является одной из актуальных задач современной стоматологии, требующей более эффективных стратегий. На уровне индивидуума профилактика кариеса во многом зависит от личной гигиены полости рта в виде чистки зубов фторсодержащими зубными пастами, подобранными врачом-стоматологом. Родители с помощью различных методов взаимодействия, в том числе игровых, должны донести до ребенка

важность и необходимость процедуры ухода за зубами [39].

Учитывая информацию, что одним из факторов развития кариеса является употребление богатой углеводами пищи, родителю важно контролировать суточный рацион ребенка. Кроме того, врачи-стоматологи должны давать рекомендации родителям, направленные на модификацию диеты ребенка для уменьшения воздействия ферментируемых углеводов, так как сбалансированное питание является эффективным способом профилактики не только заболеваний полости рта, но и многих системных патологий [40].

Выводы

Анализ многочисленных источников информации, представленных в обзоре, свидетельствует о том, что в последнее время были достигнуты значительные успехи в точной диагностике, неинвазивном лечении и эффективной профилактике кариеса зубов у детей раннего и дошкольного возрастов. Комплексный подход, включающий использование разнообразных методов, позволяет точно установить диагноз и произвести качественное малоинвазивное лечение кариеса у ребенка. Каждый конкретный случай должен сопровождаться индивидуальным подходом — методы комплексной диагностики, лечения и профилактики кариеса должны соответствовать не только стадии и активности процесса, но и запросам родителя и степени адаптации ребенка к приему.

Библиографический список

1. Маслак Е.Е., Родионова А.С., Яновская М.Л., Ставская С.В. Современные концепции лечения кариеса молочных зубов у детей раннего возраста // Клиническая стоматология. 2015. Т. 75. № 4. С. 8–12.
2. Folayan M., Olatubosun S. Early Childhood Caries — A diagnostic enigma // European journal of paediatric dentistry. 2018. Vol. 19. № 2. P. 88. doi:10.23804/ejpd.2018.19.02.00
3. Журбенко В.А., Карлаш А.Е. Исследование распространенности и интенсивности кариеса зубов среди детей дошкольного возраста // Региональный вестник. 2020. Т. 44. № 5. С. 17–19.

4. Drury T.F., Horowitz A.M., Ismail A.I., Maertens M.P., Rozier R.G., Selwitz R.H. Diagnosing and reporting early childhood caries for research purposes. A report of a workshop sponsored by the National Institute of Dental and Craniofacial Research, the Health Resources and Services Administration, and the Health Care Financing Administration // *Journal of public health dentistry*. 1999. Vol. 59. № 3. P. 192–197. doi:10.1111/j.1752-7325.1999.tb03268.x
5. American Academy of Pediatric Dentistry Council on Clinical Affairs. Policy on Early Childhood Caries (ECC): Classifications, Consequences, and Preventive Strategies // *Pediatric dentistry*. 2018. Vol. 40. № 6. P. 60–62.
6. Alazmah A. Early Childhood Caries: A Review // *The Journal of Contemporary Dental Practice*. 2017. Vol. 18. № 8. P. 732–737. doi:10.5005/jp-journals-10024-2116
7. Keels M.A. Personalized Dental Caries Management in Children // *Dental Clinics of North America*. 2019. Vol. 63. № 4. P. 621–629. doi:10.1016/j.cden.2019.06.002
8. Глинкин В.В., Клемин В.А., Глинкина В.В. Аспекты возникновения кариеса зубов // *Инновационные процессы в науке, экономике и образовании: теория, методология, практика: монография*. Пенза. 2017. С. 191–201.
9. Старовойтова Е.Л., Антонова А.А., Стрельникова Н.В. Обзор литературы: кариес зубов детей раннего возраста как социально значимая проблема здравоохранения // *Дальневосточный медицинский журнал*. 2018. № 3. С. 106–111.
10. Вечеркина Ж.В., Смолина А.А., Попова Т.А., Кубышкина К.П., Олейник О.И. Этиологические аспекты кариеса зубов и его профилактика // *Системный анализ и управление в биомедицинских системах*. 2020. Т. 19. № 2. С. 79–86. doi:10.25987/VSTU.2020.19.2.012
11. Зайцев А.В., Бойченко О.Н., Николишин А.К. Методология в кариеологии, возможности состояние методологии в кариеологии и возможность ее улучшения // *Вестник проблем биологии и медицины*. 2015. Т. 2. № 2. С. 96–101.
12. Бароева А.Р., Мамиева С.Ч. Особенности патогенеза и профилактики раннего детского кариеса // *Современные вопросы биомедицины*. 2022. Т. 6. № 1. С. 12–19. doi:10.51871/2588-0500_2022_06_01_1
13. Шаковец Н.В., Антоненко А.Н. Эпидемиология, этиология, оценка риска, профилактика и лечение кариеса зубов у детей раннего возраста // *Современная стоматология*. 2019. Т. 76. № 3. С. 14–19.
14. Леонтьев В.К. Об этиологии кариеса зубов // *Институт стоматологии*. 2019. Т. 82. № 1. С. 34–35.
15. Иванова Г.Г., Жорова Т.Н. Исследование среднестатистического показателя электропроводности твердых тканей зубов с момента их прорезывания в динамике с целью диагностики патологических процессов зубов с незаконченной минерализацией эмали // *Институт стоматологии*. 2020. № 3. С. 87–90.
16. Яргин С.В. Минимально инвазивная стоматология: теория и перспективы // *Современная стоматология*. 2023. Т. 90. № 1. С. 2–6. doi:10.24108/preprints-3112664
17. Dikmen B. ICDAS II criteria (International Caries Detection and Assessment System) // *Journal of Istanbul University Faculty of Dentistry*. 2015. Vol. 49. № 3. P. 63–72. doi:10.17096/jiufd.38691
18. Krämer N., Koch J.H., Emami-Namini A., Frankenberger R. Prävention, Diagnostik und Therapie der Fissurenkaries bei bleibenden Zähnen // *Oralprophylaxe & Kinderzahnheilkunde*. 2014. Vol. 36. № 3. P. 97–106. doi.org/10.3238/opkzh.2014.0097–0106
19. Шаковец Н.В., Наумович Д.Н., Чернявская Н.Д. Современные методы диагностики кариеса окклюзионных поверхностей зубов у детей // *Стоматология. Эстетика. Инновации*. 2022. Т. 6. № 4. С. 357–366. doi:10.34883/PI.2022.6.4.002
20. Чибисова М.А., Батюков Н.М. Методы рентгенологического обследования и современной лучевой диагностики, используемые в стоматологии // *Институт стоматологии*. 2020. Т. 88. № 3. С. 24–33.
21. Kabudan M., Bahrololoomi Z., Musavi S. In vitro evaluation of the efficacy of laser fluorescence (DIAGNOdent) to detect demineralization and remineralization of smooth enamel lesions // *Journal of Conservative Dentistry*. 2013. Vol. 16. № 4. P. 362–366. doi:10.4103/0972-0707.114360
22. Iranzo-Cortés J.E., Montiel-Company J.M., Almerich-Torres T., Bellot-Arcís C., Almerich-Silla J.M. Use of diagnodent and VistaProof in diagnostic of pre-cavitated caries lesions — a systematic review and meta-analysis // *Journal of Clinical Medicine*. 2020. Vol. 9. № 1. P. 20. doi:10.3390/jcm9010020
23. Mendes F.M., Leamari Vol.M., Wanderley M.T., Braga M.M., Mattos-Silveira J., Nicolau J. Dye-enhanced laser fluorescence detection on natural caries lesions in primary teeth // *Clinical and Laboratory Research in Dentistry*. 2015. Vol. 21. № 3. P. 145–155. doi:10.11606/issn.2357-8041.cldr.2015.97501
24. Park S.W., Kang S.M., Lee H.S., Kim S.K., Lee E.S., Kim B.R., de Josselin de Jong E., Kim B.I. Lesion activity assessment of early caries using dye-enhanced quantitative light-induced fluorescence. *Scientific Reports*. 2022. Vol. 12. № 1. doi:10.1038/s41598-022-15862-8
25. Macey R., Walsh T., Riley P., Hogan R., Glennly A.M., Worthington H.Vol., Clarkson J.E., Ricketts D. Transillumination and optical coherence tomography for the detection and diagnosis of enamel caries // *Cochrane Database of Systematic Reviews*. 2021. № 2. doi:10.1002/14651858.cd013855
26. Гаврилова Е.П., Богдашкина А.Ю., Мошкова А.И., Леванов В.М. Возможности применения метода цифровой фиброоптической трансиллюминации при диагностике кариеса у детей // *Медико-фармацевтический журнал Пульс*. 2019. Т. 21. № 12. С. 27–32. doi:10.26787/nydha-2686-6838-2019-21-12-27-32
27. Столярова И.Е., Рухтер А.А. Применение цифровой фиброоптической трансиллюминации в диагностике заболеваний твердых тканей зубов // *Scientist (Russia)*. 2022. Т. 20. № 2. С. 66–72.
28. Федотова Ю.М., Александров А.В. Неинвазивные методы лечения кариеса // *Международный студенческий научный вестник*. 2016. № 6. С. 44.
29. Фатмаль Р.К., Аммаев М.Г., Мелехов С.В. Оценка эффективности инфильтрации начального кариеса материалом «ICON» (DMG, Германия) (клинико-лабораторное исследование) // *Международный журнал прикладных и фундаментальных исследований*. 2014. № 2–1. С. 188–193.
30. Огнерубова, М.Н. Новые технологии в лечении поверхностного кариеса // *Державинский форум*. 2020. Т. 4 № 15. С. 182–188.
31. Любезнов В.В. Анализ эффективности препарирования тканей зуба лазером в сравнении с классической методикой и ее аналогами // *Державинский форум*. 2019. Т. 3. № 12. С. 180–186.

32. Чечун Н.В., Токмакова С.И., Бондаренко О.В., Сысоева О.В. Микроинвазивное препарирование твердых тканей зубов при применении реставрационной системы Compeer // Клиническая стоматология. 2013. Т. 67. № 3. С. 14–18.
33. Родионова А.С., Маслак Е.Е., Огонян В.Р. Лечение кариеса зубов у детей с применением озона // Лекарственный вестник. 2016. Т. 10. № 4. С. 34–36.
34. Терехова, Т.Н., Бутвиловский А.В., Хрусталева В.В. Способ приостановления кариеса зубов с помощью фторида диамминсеребра // Современная стоматология. 2019. № 3. С. 28–30.
35. Хаитов А.К., Карнаухов И.С., Королев А.А. Частота использования метода серебрения твердых тканей зубов у детей раннего возраста (1–3 лет) // Всероссийский форум молодых исследователей; Март 25, 2021; Петрозаводск. Режим доступа: <http://medconfer.com/node/4128>. Дата обращения: 15.11.2023.
36. Абдуазимова Л.А., Джалилова Ш.А., Мухторова М.М., Ходжаев С.Б. Усовершенствование методов лечения кариеса и его осложнений // Вестник науки и образования. 2022. № 2–1. С. 75–80. doi:10.24411/2312-8089-2022-10204
37. Tao S., Li L., Yuan H., Tao S., Cheng Y., He L., Li J. Erbium laser technology vs traditional drilling for caries removal: A systematic review with meta-analysis // Journal of Evidence Based Dental Practice. 2017. Vol. 17. № 4. P. 324–334. doi:10.1016/j.jebdp.2017.05.004
38. Al-Maliky M.A., Frenzen M., Meister J. Laser-assisted prevention of enamel caries: a 10-year review of the literature // Lasers in Medical Science. 2020. Vol. 35. N 1. P. 13–30. doi:10.1007/s10103-019-02859-5
39. Зокирхонова Ш.А. Современные способы профилактики кариеса зубов у детей. Фторпрофилактика // Вестник науки и образования. 2021. № 14–3. С. 41–47.
40. Маслак, Е.Е. Распространенность кариеса зубов и современные направления профилактики кариеса // Медицинский алфавит. 2015. Т. 1. № 1. С. 28–31.
6. Alazmah A. Early childhood caries: A Review. *The Journal of Contemporary Dental Practice*. 2017;18(8):732–737. doi:10.5005/jp-journals-10024-2116
7. Keels MA. Personalized dental caries management in children. *Dental Clinics of North America*. 2019;63(4):621–9. doi:10.1016/j.cden.2019.06.002
8. Glinkin VV, Klemin VA, Glinkina VV. Modern view on the theory of caries development. In: Gulyaev GY, editors. Innovation processes in science, economy and education: theory, methodology, practice. Penza: Science and Enlightenment; 2017. p. 191–201. (In Russian).
9. Starovoytova EL, Antonova AA, Strelnikova NV. Literature review: dental caries in young children as a socially significant public health problem. *Dal'nevostochnyi meditsinskii zhurnal*. 2018;3:106–111. (In Russian).
10. Vecherkina ZHV, Smolina AA, Popova TA, Kubyshkina KP, Oleinik OI. Etiological aspects of dental caries and its prevention. *System analysis and management in biomedical systems*. 2020;19(2):79–86. doi:10.36622/vstu.2020.19.2.012 (In Russian).
11. Zaitsev AV, Boychenko ON, Nikol'yshyn AK. Status of Methodology in Cariesology and Opportunities for its Improvement. *Vestnik problem biologii i meditsiny*. 2015;2(2):96–101 (In Russian).
12. Baroeva AR, Mamieva SC. Features of pathogenesis and prevention of early child caries. *Modern Issues of Biomedicine*. 2022;6(1). doi:10.51871/2588-0500_2022_06_01_1 (In Russian).
13. Shakovets NV, Antonenko AN. Epidemiology, etiology, risk assessment, prevention, education and management of early childhood caries. *Sovremennaya stomatologiya*. 2019;76(3):14–19. (In Russ).
14. Leontyev VK. On Etiology of Dental Caries. *The Dental Institute*. 2019;82(1):34–35. (In Russian).
15. Ivanova GG, Zhorova TN. Study of the statistical average electrical conductivity of hard dental tissues from the moment of their eruption in dynamics in order to diagnose pathological processes of teeth with unfinished mineralization of enamel. *The Dental Institute*. 2020;88(3):87–90. (In Russian).
16. Jargin SV. Minimally invasive dentistry — theory and perspective. *Sovremennaya stomatologiya*. 2023; 90(1):2–6. doi:10.24108/preprints-3112664 (In Russian).
17. Dikmen B. ICDAS II criteria (international caries detection and assessment system). *Journal of Istanbul University Faculty of Dentistry*. 2015;49(3):63. doi:10.17096/jiufd.38691
18. Krämer N, Koch JH, Emami-Namini A, Frankenberger R. Prävention, Diagnostik und Therapie der Fissurenkaries bei Bleibenden Zähnen. *Oralprophylaxe & Kinderzahnheilkunde*. 2014;36(3):97–106. doi:10.3238/opkzh.2014.0097-0106
19. Shakavets NV, Naumovich DN, Cherniauskaya ND. Modern methods of occlusal caries diagnosis in children. *Dentistry Aesthetics Innovations*. 2022;(4):357–366. doi:10.34883/pi.2022.6.4.002 (In Russian).
20. Chibisova MA, Batukov NM. Methods of x-ray examination and modern radiation diagnostics used in dentistry. *The Dental Institute*. 2020;88(3):24–33. (In Russian).
21. Kabudan M, Bahrololoomi Z, Musavi S. In vitro evaluation of the efficacy of laser fluorescence (diagnodent) to detect demineralization and remineralization of smooth enamel lesions. *Journal of Conservative Dentistry*. 2013;16(4):362. doi:10.4103/0972-0707.114360

References

1. Maslak EE, Rodionova AS, Yanovskaya ML, Stavskaya SV. Modern concepts of primary teeth caries treatment in young children. *Clinical dentistry*. 2015;75(3):8–12. (In Russian).
2. Folyan M, Olatubosun S. Early Childhood Caries — A diagnostic enigma. *Eur J Paediatr Dent*. 2018;19(2):88. doi:10.23804/ejpd.2018.19.02.00
3. Zhurbenko EE, Karlash AS. Study of the prevalence and intensity of dental caries among preschool children. *Regional'nyi vestnik*. 2020;44(5):17–19. (In Russian).
4. Drury TF, Horowitz AM, Ismail AI, Maertens MP, Rozier RG, Selwitz RH. Diagnosing and reporting early childhood caries for research purposes: A report of a workshop sponsored by the National Institute of Dental and Craniofacial Research, the Health Resources and Services Administration, and the Health Care Financing Administration. *Journal of Public Health Dentistry*. 1999;59(3):192–7. doi:10.1111/j.1752-7325.1999.tb03268.x
5. American Academy of Pediatric Dentistry Council on Clinical Affairs. Policy on Early Childhood Caries (ECC): Classifications, Consequences, and Preventive Strategies. *Pediatr Dent*. 2018;40(6):60–62.

22. Iranzo-Cortés JE, Montiel-Company JM, Almerich-Torres T, Bellot-Arcís C, Almerich-Silla JM. Use of diagnodent and VistaProof in diagnostic of pre-cavitated caries lesions — a systematic review and meta-analysis. *Journal of Clinical Medicine*. 2020;9(1):20. doi:10.3390/jcm9010020
23. Mendes FM, Leamari VM, Wanderley MT, Braga MM, Mattos-Silveira J, Nicolau J. Dye-enhanced laser fluorescence detection on natural caries lesions in primary teeth. *Clinical and Laboratorial Research in Dentistry*. 2015;21(3):145. doi:10.11606/issn.2357-8041.clrd.2015.97501
24. Park S-W, Kang S-M, Lee H-S, Kim S-K, Lee E-S, Kim B-R, de Josselin de Jong E, Kim BI. Lesion activity assessment of early caries using dye-enhanced quantitative light-induced fluorescence. *Scientific Reports*. 2022;12(1). doi:10.1038/s41598-022-15862-8
25. Macey R, Walsh T, Riley P, Hogan R, Glenny A-M, Worthington HV, Clarkson JE, Ricketts D. Transillumination and optical coherence tomography for the detection and diagnosis of enamel caries. *Cochrane Database of Systematic Reviews*. 2021;2021(12). doi:10.1002/14651858.cd013855
26. Gavrilova EP, Bogdashkina AY, Moshkova AI, Levanov VM. Possibilities of using the method of digital fiberoptic transillumination in the diagnosis of caries in children. *Medical & pharmaceutical journal «Pulse»*. 2019;21(12):27–32. doi:10.26787/nydha-2686-6838-2019-21-12-27-32 (In Russian).
27. Stolyarova IE, Richter AA. Application of digital fiberoptic transillumination in the diagnosis of dental hard tissue diseases. *Scientist*. 2022;20(2):66–72. (In Russian).
28. Fedotova YM, Alexandrov AV. Non-invasive methods of caries treatment. *International student scientific journal*. 2016;6:44. (In Russian).
29. Fattal RK, Ammayev MG, Melekhov SV. Evaluation of the effectiveness of the primary caries infiltration by «ICON» material (DMG, Germany) (clinical and laboratory research). *International Journal of Applied and Fundamental Research*. 2014;2(1):188–193. (In Russian).
30. Ognierubova MN. New technologies in the treatment of superficial caries. *Derzhavinskii forum*. 2020;4(15):182–188. (In Russian).
31. Lyubeznov VV. Effectiveness analysis of the tooth tissues preparation by a laser in comparison with the classical method and its analogues. *Derzhavinskii forum*. 2020;3(12):180–186. (In Russian).
32. Chechun NV, Tokmakova SI, Bondarenko OV, Sysoeva OV. Microinvasive preparation of hard tooth tissues on application of restoration system Componeer. *Clinical Dentistry*. 2013;67(3):14–18. (In Russian).
33. Rodionova AS, Maslak EE, Ogonyan VR. Treatment of dental caries in children using ozone. *Lekarstvennyi vestnik*. 2016;10(4):34–36. (In Russian).
34. Terekhova TN, Butvilovsky AV, Khrustalev VV. The method of suspension of dental caries using diammin silver fluoride. *Sovremennaya stomatologiya*. 2019;76(3):28–30. (In Russian).
35. Khaitov AK, Karnaukhov IS, Korolev AA. Frequency of the using of the silvering method of hard tissues of teeth at an early age (from 1 to 3 years). (Conference proceedings) Vserossiiskii forum molodykh issledovatelei. Accessed 2021 Mar 25; Petrozavodsk. Available from: <http://medconfer.com/node/4128>. (In Russian).
36. Abduazimova LA, Jalilova SA, Mukhtorova MM, Khodzhaev SB. Improvement of methods of treatment of caries and its complications. *Vestnik Nauki i Obrazovaniya*. 2022;2(1):75–80. (In Russian).
37. Tao S, Li L, Yuan H, Tao S, Cheng Y, He L, Li J. Erbium laser technology vs traditional drilling for caries removal: A systematic review with meta-analysis. *Journal of Evidence Based Dental Practice*. 2017;17(4):324–34. doi:10.1016/j.jebdp.2017.05.004
38. Al-Maliky MA, Frentzen M, Meister J. Laser-assisted prevention of enamel caries: A 10-year review of the literature. *Lasers in Medical Science*. 2019;35(1):13–30. doi:10.1007/s10103-019-02859-5
39. Zokirkhonova SA. Modern methods for the prevention of dental caries in children. Fluoride prophylaxis. *Vestnik Nauki i Obrazovaniya*. 2021;14(3):41–47. (In Russian).
40. Maslak EE. Dental caries prevalence and the recent trends in caries prevention. *Medical alphabet*. 2015;1(1):28–31. (In Russian).

Ответственный за переписку: Симоненко Даниил Алексеевич — студент 5 курса, стоматологический факультет, Курский государственный медицинский университет, Российская Федерация, 305004, г. Курск, ул. Карла Маркса д. 3. E-mail: vip.simonenko02@bk.ru

Симоненко Д.А. ORCID 0009–0005–8848–1682

Журбенко В.А. SPIN 4988–1429; ORCID 0000–0002–2457–7627

Карлаш А.Е. SPIN 3706–5462; ORCID 0000–0002–8998–9681

Corresponding author: Simonenko Daniil Alekseevich, MS student of the Dental Department, Kursk State Medical University, 305004, K. Marx str., 3, Kursk, Russian Federation. E-mail: vip.simonenko02@bk.ru

Simonenko D.A. ORCID 0009–0005–8848–1682

Zhurbenko V.A. ORCID 0000–0002–2457–7627

Karlash A.E. ORCID 0000–0002–8998–9681