

---

## **ОЦЕНКА ВОЗДЕЙСТВИЯ НИЗКОИНТЕНСИВНОГО ЛАЗЕРНОГО ИЗЛУЧЕНИЯ НА ФОРМЕННЫЕ ЭЛЕМЕНТЫ КРОВИ У БОЛЬНЫХ ОСТРЫМ ПИЕЛОНЕФРИТОМ ПО ДАННЫМ КОМПЬЮТЕРНОЙ МОРФОМЕТРИИ**

**В.П. Авдошин, И.М. Константинова**

Кафедра урологии и оперативной нефрологии  
Российский университет дружбы народов  
ул. Миклухо-Макляя, 8, Москва, Россия, 117292

Целью исследования является оценка воздействия ВЛОК и НИЛИ-терапии на течение воспалительного процесса у больных острым пиелонефритом и на форменные элементы крови. Результаты, полученные в ходе проведенного исследования, показали, что в группе больных, получавших помимо традиционной антибактериальной, противовоспалительной терапии, а также ВЛОК и НИЛИ купирование воспалительного процесса происходит в более ранние сроки за счет воздействия на патогенетические звенья острого пиелонефрита, что подтверждается данными клинико-лабораторных, микробиологических, инструментальных, рентгенологических и ультразвуковых методов исследования.

Проблема лечения острого пиелонефрита является одной из актуальных проблем не только современной урологии, но и медицины в целом. Это связано с недостаточной эффективностью проводимого лечения и частого перехода основного патологического процесса в хроническую форму заболевания [1, 2]. *Пиелонефрит* занимает 2-е место по частоте заболеваний после острой респираторной вирусной инфекции [4]. В России эта патология по данным, приведенным О.Б. Лоран (1999), составила до 1,3 млн случаев в год [4]. *Острый пиелонефрит* занимает значительное место среди причин первичного выхода на инвалидность и летальных исходов от урологических заболеваний, при этом частота его имеет тенденцию к нарастанию [5]. Пиелонефрит составляет 14% всех болезней почек, у 33—36% из них развиваются гнойно-деструктивные формы. Воспаление и тромбоз играют важную роль в патогенезе различных заболеваний. Считается, что не только воспаление сопровождается активацией системы свертывания крови, но и тромбообразование приводит к активации воспаления. Хорошо известно, что воспаление, вызванное инфекционным агентом, способствует активации коагуляции и накоплению фибрина. Повышение или снижение активности такого взаимодействия может приводить к тому, что коагуляция и тромбоз становятся патологическими факторами, и это может способствовать развитию и прогрессированию заболеваний [6]. Одной из причин возникновения гнойно-деструктивных форм острого пиелонефрита имеет место внутрисосудистый тромбоз микробного генеза с последующим развитием очагов некроза почечной ткани с лейкоцитарной инфильтрацией [7]. Известно, что у больных острым пиелонефритом имеют место

существенные сдвиги в системе гемостаза, которые характеризуются повышением тромбообразования и угнетением фибринолиза. У больных с гнойно-деструктивными формами острого пиелонефрита эти изменения более выражены и встречаются чаще — это так называемый гиперкоагуляционный синдром, или латентная фаза ДВС-синдрома [8]. Сочетание гиперкоагуляции с угнетением фибринолиза крови ведет к развитию локальной ишемии паренхимы почек, что имеет существенное значение в генезе пиелонефрита. Таким образом, *острый пиелонефрит*, с точки зрения свертывающей и антисвертывающей систем, может быть охарактеризован как процесс гиперкоагуляции с неполной компенсацией ее антикоагулянтной системы, что усугубляется в переходе от серозной к гнойной стадии воспаления. Главенствующая роль в лечении острого пиелонефрита принадлежит целенаправленной антибиотикотерапии с учетом чувствительности, так как даже хирургическое пособие, направленное на дренирование пораженной почки и удаление гнойного очага — все это лишь создает условия для купирования воспалительного процесса [9]. Однако результаты лечения больных *острым пиелонефритом* нельзя считать удовлетворительными. Поэтому поиск новых методов повышения эффективности, патогенетически обоснованной терапии *острого пиелонефрита* является одной из актуальных проблем современной урологии. Многолетний опыт использования лазерного излучения малой мощности в условиях клиники и эксперимента свидетельствует о его высокой эффективности в лечении заболеваний, сопровождающихся нарушением тромбоцитарного звена системы гемостаза [10, 11]. Адгезия тромбоцитов сама по себе, а также посредством участия в запуске гемостаза, инициирует процесс активации тромбоцитов, который выражается в существенном изменении их формы, необратимой секреции содержимого плотных и  $\alpha$ -гранул, агрегации тромбоцитов с образованием гемостатической тромбоцитарной пробки. В состоянии покоя тромбоцит представляет собой дискообразную клетку с гладкой цитоплазматической мембраной, поддерживаемой микротубулиновым кольцом. Изменение формы представляет собой раннее и обратимое проявление активации тромбоцитов, которое опосредовано внутриклеточной системой сократительных микрофиламентов. В тромбоцитарной мембране возникают волны возбуждения и формируется большое количество коротких нитевидных псевдоподий или филоподий, продвигающихся по открытой канальцевой системе. В результате этого процесса значительно увеличивается площадь поверхности тромбоцитарной мембраны, что необходимо для катализа реакций гуморальной системы свертывания крови и, возможно, для стабилизации тромбоцитарных агрегатов [12]. Облучение богатой тромбоцитами плазмы вызывает снижение адгезии пластинок к сосудистому эндотелию и заметно ингибирует агрегацию тромбоцитов [13]. Вместе с тем знания об интимных механизмах влияния низкоинтенсивного лазерного излучения (НИЛИ) на тромбоциты до сих пор во многом остаются неполными. Известно, что одним из наиболее объективных критериев оценки функционального статуса клеток являются их морфометрические показатели [14]. Это и послужило основанием к использованию компьютер-

ной морфометрии для оценки воздействия НИЛИ на форменные элементы периферической крови у больных острым пиелонефритом.

**Материалы и методы.** Целью нашего исследования является оценка воздействия низкоинтенсивного лазерного излучения на форменные элементы крови у больных острым пиелонефритом. В ходе проведенного исследования было обследовано 128 пациентов, находившихся на стационарном лечении в клинике урологии РУДН на базе городской клинической больницы № 29 г. Москвы с диагнозом острый необструктивный пиелонефрит, подтвержденный клинико-лабораторными, микробиологическими, ультразвуковыми, эндоскопическими, рентгенологическими методами обследования (табл. 1). Все пациенты женского пола, возраст больных составлял от 20 до 60 лет, средний возраст  $38 \pm 1,5$  лет. Все пациентки, принимавшие участие в исследовании, были разделены на три группы. Первую группу составила 41 пациентка, получавшая традиционную антибактериальную, противовоспалительную, дезинтоксикационную, инфузионную терапию. Вторую группу составили 45 пациенток, получавших антибактериальную терапию в сочетании с наружным применением на проекцию почки низкоинтенсивного лазерного воздействия (НИЛИ). Третью группу составили 42 пациентки, получавшие помимо традиционной антибактериальной терапии, внутривенное лазерное облучение крови (ВЛОК). Результаты исследования показали, что тяжесть течения острого пиелонефрита находится в прямой зависимости от сроков госпитализации в стационар, начала проведения и адекватности комплексной терапии.

Таблица 1

**Характеристика больных острым пиелонефритом  
в зависимости от тяжести течения воспалительного процесса**

Показатель	Общее кол-во больных		1-я группа		2-я группа		3-я группа	
	абс.	%	абс.	%	абс.	%	абс.	%
Степень тяжести:	128	100	41	32,03	45	35,16	42	32,81
легкая	35	27,34	15	11,72	11	8,6	9	7,03
средняя	71	55,47	22	17,19	26	20,31	23	17,97
тяжелая	22	17,19	4	3,12	8	6,25	10	7,81

Лазеротерапия на проекцию почки проводилась аппаратом «РИКТА» с мощностью светодиодного излучения 6 Вт в импульсном режиме и инфракрасного диодного излучения 77 мВт с частотой следования импульсов 1000 Гц в постоянном магнитном поле 35 мТл. Время экспозиции 10 минут один раз в день, в течение 7—10 суток.

ВЛОК производилось с помощью полупроводникового аппарата «АЗОР» и световодных насадок, при этом мощность излучения составила 2 мВт. Время экспозиции составляло от 30 до 60 минут один раз в сутки, в течение 5 дней. Время экспозиции и количество сеансов лазеротерапии подбирались индивидуально. Критерием к прекращению лазеротерапии являлось клинико-лабораторное улучшение.

При исследовании использовали венозную кровь, заготавливаемую в пробирку из ареактивного пластика с антикоагулянтом (ЭДТА). Для витальной оценки морфофункционального состояния клеток периферической крови использовали метод компьютерной лазерной морфометрии.

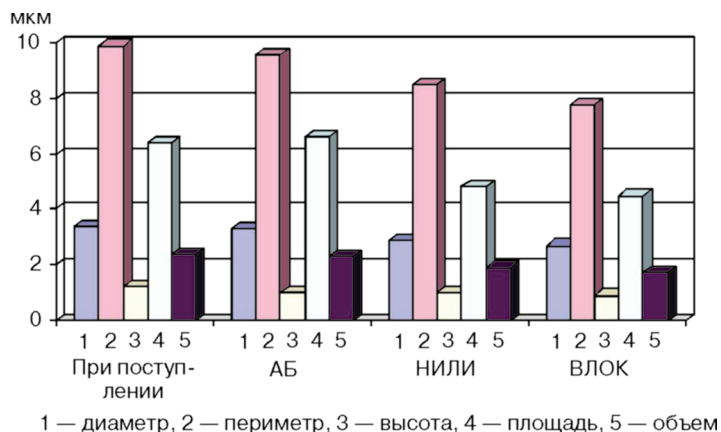
Комплексный алгоритм фазометрии предполагал автоматическое определение заданных размерных параметров изучаемых цитообъектов, статистическую обработку данных и документирование результатов в виде протоколов I, II и III уровней. I уровень обеспечивал визуализацию фазово-интерференционного образа клетки (топограмму, 3-мерное изображение, профиль, гистограмму распределения фазовых высот). II уровень — расчет морфометрических показателей отдельных клеток (диаметр —  $D_{max}$ , периметр —  $Per$ , высота —  $Height$ , площадь —  $Area$ , объем —  $Vol$ ); оценку распределения объема и площади фазово-интерференционного образа клетки по уровням сканирования (взаимодействие с чужеродной поверхностью); контурное изображение топографии интерференционного поля (послойная интерферограмма клетки в псевдоцвете). III уровень — интегральный анализ клеточной популяции по мерным признакам ( $D_{max}$ ,  $Per$ ,  $Height$ ,  $Area$ ,  $Vol$ ), построение тромбоцитограмм. Исследования проводили в первые сутки пребывания в стационаре, на 3-и и 6-е сутки (после двух сеансов лазеротерапии, после 5 сеансов соответственно).

**Результаты исследования.** Оценка эффективности проводимой терапии проводилась при помощи физикального обследования: наличия болей в поясничной области, динамики температуры тела и уменьшения симптомов общей интоксикации у пациенток всех групп в процессе лечения.

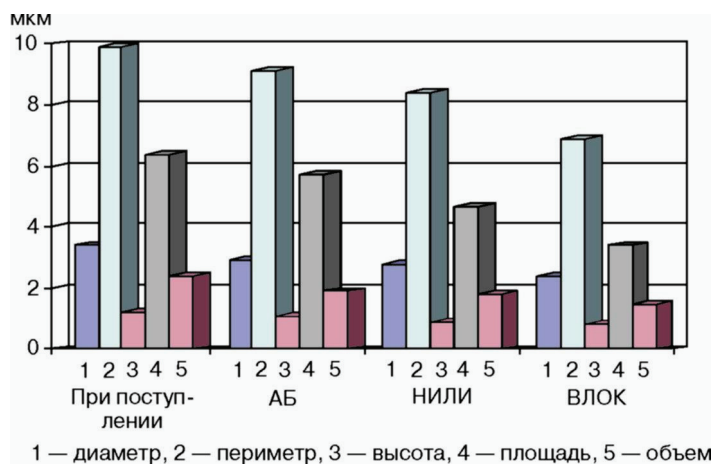
У всех пациентов при поступлении в стационар отмечались изменения морфометрических показателей форменных элементов крови, которые выражались в увеличении диаметра, периметра, высоты, площади и объема тромбоцита.

На фоне проводимого лечения (рис. 1, 2) нами выявлено, что у пациентов, получавших антибактериальную и противовоспалительную терапию, начало нормализации морфометрических показателей происходило к шестым суткам. Тогда как у пациентов, получавших помимо традиционной антибактериальной и противовоспалительной также и наружную лазеротерапию, уже к третьим суткам появилась положительная динамика показателей. Наиболее выраженная нормализация морфометрических показателей выявлена у пациентов, в комплексе лечебных мероприятий которых было включено ВЛОК. Уже после двух процедур ВЛОК полученные результаты свидетельствуют о нормализации морфометрических показателей.

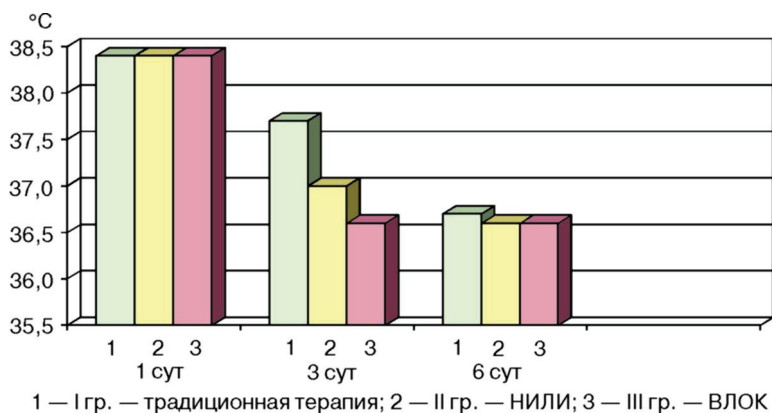
При применении НИЛИ и ВЛОК достигается более ранняя (на вторые-третьи сутки), по сравнению с обычной антибактериальной терапией (рис. 3), нормализация температуры тела, уменьшение интоксикации, быстрое купирование болевого синдрома, что обусловлено и противоотечным действием за счет улучшения микроциркуляции в очаге воспаления, а также созданием достаточной концентрации антибактериального препарата в пораженной почке. Все это приводит к более быстрому купированию воспалительного процесса в почке.



**Рис. 1.** Динамика морфометрических показателей тромбоцитов у пациентов острым пиелонфритом после 2 сеансов лазеротерапии (3-и сутки от начала лечения)

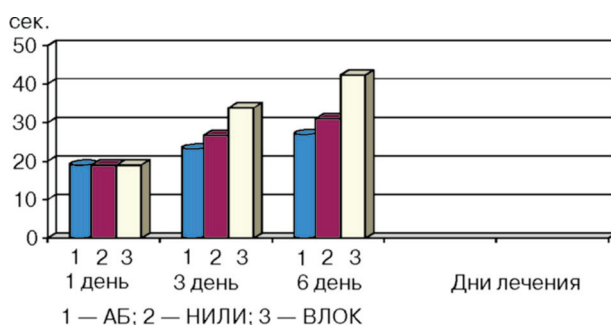


**Рис. 2.** Динамика морфометрических показателей тромбоцитов крови у пациентов острым пиелонефритом после 5 сеансов лазеротерапии (на 6-е сутки от начала лечения)

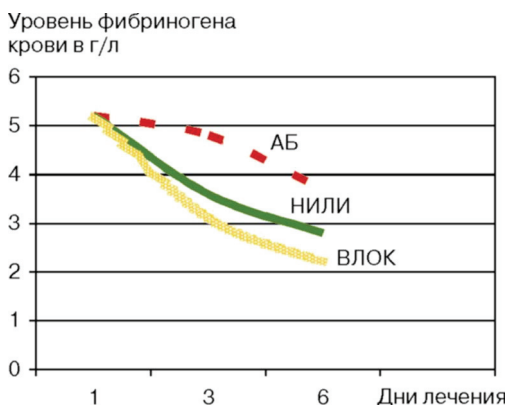


**Рис. 3.** Динамика температуры тела у больных острым пиелонефритом на фоне проводимого лечения

В диагностике данного заболевания большое значение имеют гемореологические показатели. У всех больных при поступлении имели место нарушения в свертывающей системе крови: снижение частичного активированного тромбопластинового времени (АЧТВ) до 19 сек. (рис. 4) и повышение уровня фибриногена до 5,2 г/л (рис. 5). На фоне проводимого традиционного лечения начало положительной динамики вышеуказанных параметров стало наблюдаться лишь к шестым суткам (26,9 сек и 3,7 г/л). У пациентов, получавших наружную лазеротерапию, уже к третьим суткам появилась положительная динамика показателей, что составило 26,7 сек и 3,6 г/л. Наиболее ранняя и практически полная нормализация показателей свертывающей системы крови и фибринолиза наблюдалась у пациентов, в комплексе лечебных мероприятий которых было включено ВЛОК — 33,8 сек и 3,1 г/л соответственно.



**Рис. 4.** Динамика уровня АЧТВ у больных острым пиелонефритом на фоне антибактериальной, наружной и внутривенной лазеротерапии



**Рис. 5.** Динамика уровня фибриногена у больных острым пиелонефритом на фоне проводимого лечения

**Обсуждение.** Включение в комплекс лечебных мероприятий наружной и внутривенной лазеротерапии позволяет не только в более короткие сроки купировать воспалительный процесс, но и предотвратить переход в гнойно-деструктивную форму заболевания и, кроме того, позволяет предупредить возникновение таких грозных осложнений, как бактериотоксический шок, сепсис, ДВС-синдром. С учетом полученных данных об изменениях в коагулограмме с тенденцией к ги-

перкоагуляции, что приводит к замедлению почечного кровотока и увеличению вязкости крови, первостепенной становится необходимость коррекции гемокоагуляции и улучшения реологических свойств крови при лечении пиелонефрита. Проведенные нами исследования наглядно свидетельствуют о положительном влиянии низкоинтенсивного лазерного излучения и на клеточный состав крови, в частности тромбоцитов у больных острым необструктивным пиелонефритом. При этом в более короткие сроки, чем на фоне проводимой традиционной терапии, происходит нормализация морфометрических показателей клеток крови, что приводит к улучшению их свойств, уменьшению адгезивной активности тромбоцитов и их агрегации, а следовательно, и предотвращению микротромбообразования.

Таким образом, использование современных компьютерных технологий позволяет объективизировать получаемые результаты, повысить точность измерений и гарантировать комплексный подход к решению поставленных дифференциально-диагностических задач на основе количественного анализа особенностей морфофункциональной перестройки клеток и тканей, а также осуществлять коррекцию проводимого лечения. Применение наружной лазеротерапии в комбинации с ВЛОК существенно улучшает результаты лечения данной категории больных, что носит не только социальный, но и экономический характер.

#### ЛИТЕРАТУРА

- [1] *Авдошин В.П.* Квантовая терапия в урологической практике. Современные возможности лазерной медицины и биологии // Материалы XV научно-практической конференции. — Великий Новгород, 2005.
- [2] *Авдошин В.П.* Этиопатогенетическое обоснование применения низкоинтенсивного лазерного излучения в комплексном лечении больных острым пиелонефритом: Дисс. ... д-ра мед. наук. — М., 1992.
- [3] Урология 2007. Клинические рекомендации. — М.: ГЭОТАР-Медиа, 2007. — С. 176—187.
- [4] *Авдошин В.П., Андрюхин М.И., Ширишев В.Н.* Глубинная радиотермометрия в диагностике и оценке эффективности лечения урологических заболеваний. — М.: Ассоциация «Квантовая медицина», 2007.
- [5] *Лопаткин Н.А.* Урология. — М.: Медицина, 1995.
- [6] *Шевченко О.П., Мишнев О.Д.* Ишемическая болезнь сердца. — М.: Реафарм, 2005.
- [7] *Айвазян А.В., Войно-Ясенецкий А.М.* Острые заболевания почек и мочевых путей. — М.: Наука, 1985.
- [8] *Сейфуллаев Р.В.* Коррекция гемореологических нарушений в комплексном лечении острого пиелонефрита: Дисс. ... канд. мед. наук. — М., 2004.
- [9] *Тиктинский О.Л., Калинина С.Н.* Пиелонефриты. — СПб.: Медиа Пресс, 1996.
- [10] *Москвин В.А., Буйлин В.А.* Низкоинтенсивная лазерная терапия. — М.: ТОО «Фирма „Техника“», 2000.
- [11] *Палеев Н.Р., Карандашов В.И., Петухов Е.Б.* Изменение текучести крови у больных инфекционно-аллергической формой бронхиальной астмы при проведении фототерапии с помощью низкоэнергетического гелий-неонового лазера // Бюллетень экспериментальной биологии и медицины. — 1996. — Т. 122. — № 11. — С. 564—567.
- [12] *Шиффман Ф.* Патология физиология крови. — М.: Бином, 2007. — С. 153—156.
- [13] *Бриль А.Г.* Влияние гелий-неонового лазерного излучения на функции тромбоцитов: Автореф. канд. ... мед. наук. — Саратов, 1997.
- [14] *Автандилов Г.Г.* Медицинская морфометрия. Руководство. — М.: Медицина, 1990.

**THE AIM OF THE RESEARCH  
IS TO EVALUATE INTRAVENOSUS LASER IRRADIATION  
OF BLOOD AND LOW INTENSIVE LASER IRRADIATION  
IN TREATMENT OF PATIENTS  
WITH ACUTE PIELONEPHRITIS**

**V.P. Avdoshin, I.M. Konstantinova**

Department of Urology and Operative Nefrology  
Peoples' Friendship University of Russia  
*Mikluho-Maklaya str., 8, Moscow, Russia, 117198*

Results showed that patients who received intravenous laser irradiation of blood and low intensive laser irradiation in addition to traditional treatment showed reduction of inflammatory process. It occurs due to influence on pathogenetic steps of acute pyelonephritid and confirmed by data obtained at laboratory, microbiological, instrumental rentanological and VS-methods of examination.