
МОРФОЛОГИЧЕСКИЕ ИЗМЕНЕНИЯ СУБЭНДОТЕЛИАЛЬНОГО СЛОЯ И ВНУТРЕННЕЙ ЭЛАСТИЧЕСКОЙ МЕМБРАНЫ АОРТЫ ПРИ МОДЕЛИРОВАНИИ ХРОНИЧЕСКОГО АДРЕНЕРГИЧЕСКОГО И ХОЛИНЕРГИЧЕСКОГО СТРЕССА

Е.Е. Румянцев

Институт медицинского образования
Новгородский государственный университет им. Ярослава Мудрого
ул. Б. Санкт-Петербургская, 41, Великий Новгород, Россия, 173003

В работе представлены результаты исследования стенки аорты (толщина субэндотелиального слоя и внутренней эластической мембраны) при моделировании хронического стресса с различным вегетативным обеспечением. Хронический эксперимент проводился на крысах линии Wistar. Адренергический стресс моделировался двухнедельным интраперитонеальным введением адреналина, холинергический стресс — введением антихолинэстеразного препарата прозерина, смешанный стресс — одновременным введением адреналина и прозерина. Адренергический стресс не оказывал существенного влияния на толщину субэндотелия, тогда как холинергический и смешанный стресс сопровождался значительным утолщением субэндотелия. Полученные результаты позволяют предполагать, что стресс с преимущественным парасимпатическим обеспечением оказывает большее влияние на субэндотелий аорты. Изменения субэндотелия, в свою очередь, могут приводить к развитию фиброза, атеросклероза, нарушению реологических свойств крови.

Ключевые слова: аорта, субэндотелий, внутренняя эластическая мембрана, стресс.

Повреждение сосудистой стенки аорты может приводить к различным изменениям, как локальным, так и общим: развитие атеросклероза, фиброза, изменения реологических свойств крови, изменения механических свойств самой стенки (дистрофия, отек меди, дезорганизация волокон, изменения эластических мембран) [1—3]. Безусловно, представляет интерес изучение морфологических изменений субэндотелия аорты при хроническом адренергическом и холинергическом стрессе.

Цель исследования. Исследовать изменения толщины субэндотелия и внутренней эластической мембраны аорты при различных вариантах хронического стресса в эксперименте.

Материалы и методы. Эксперимент проводился на крысах-самцах линии Вистар, сопоставимых по возрасту и массе, в соответствии с Европейской конвенцией о защите животных, используемых в эксперименте (Директива 86/609/ЕЕС). Протокол эксперимента, содержание животных и выведение их из опыта были составлены в соответствии с принципами биоэтики, изложенными в «Международных рекомендациях по проведению медико-биологических исследований с использованием животных» (1985) и приказе МЗ РФ № 267 от 19.06.2003 «Об утверждении правил лабораторной практики».

Острый эксперимент проводился на 3 сериях крыс (по 20 крыс в каждой серии). В I серии — модель хронического адренергического стресса (АС), — 20 крыс-самцам линии Вистар на протяжении 2 недель трижды в сутки интраперито-

неально вводился адреналин из расчета 50 мкг/кг; во II серии — модель хронического холинергического стресса (ХС), — 20 крысам на протяжении 2 недель трижды в сутки вводился антихолинэстеразный препарат прозерин из расчета 20 мкг/кг, в III серии — модель хронического смешанного стресса (СС) — 20 крысам на протяжении 2 недель трижды в сутки вводился адреналин из расчета 50 мкг/кг и антихолинэстеразный препарат прозерин из расчета 20 мкг/кг. Через 2 недели введения препаратов под эфирным наркозом проводилась декапитация и забор материала на исследование. Контрольную группу составили 20 крыс, не подвергавшихся медикаментозным и стрессорным воздействиям.

Кусочки брюшной аорты фиксировали в 10% растворе нейтрального формалина, дегидратировали в спиртах возрастающей концентрации и заливали в парафин по общепринятой методике с последующим изготовлением срезов ткани толщиной 4 мкм. Парафиновые срезы, окрашенные по Ван-Гизону, исследовались с использованием светоптического бинокулярного микроскопа AxioscopeA1 (Carl Zeiss, Германия). В 9 полях зрения ($0,42 \times 0,32$ мм, площадь кадра $0,13$ мм²) аорты при увеличении $\times 400$ у каждой крысы во всех сериях эксперимента измерялась толщина субэндотелия и внутренней эластической мембраны. Измерение суммарной толщины субэндотелиального слоя и внутренней эластической мембраны аорты (СЭ-ВЭМ) на снимках препаратов проводилось инструментом «Линейка» графического редактора Adobe Photoshop CS3. На светомикроскопическом уровне граница между субэндотелием и тонкой внутренней эластической мембраной не всегда различима, поэтому измерение толщины эндотелия и внутренней эластической мембраны проводилось вместе.

Результаты исследования. На снимках срезов аорты, окрашенных по Ван Гизону, при различных вариантах хронического стресса толщина СЭ-ВЭМ изменялась в различной степени.

При введении адреналина через 2 недели значительного изменения толщины СЭ-ВЭМ аорты не наблюдалось.

Совершенно иные данные были получены при хроническом ХС: толщина СЭ-ВЭМ значительно увеличена уже через 2 недели (рис. 1, 2): медиана (М) в серии контроля составила $5,91 \pm 1,43$ мкм, в серии прозерин 2 недели $M = 8,68 \pm 1,43$ мкм ($\chi^2 = 15,207$, $p < 0,0001$).

Через 2 недели одновременного введения адреналина и прозерина (рис. 3) толщина СЭ-ВЭМ также была значительно больше (контроль $M = 5,91 \pm 1,43$ мкм, III серия $M = 8,34 \pm 2,14$ мкм; $\chi^2 = 17,286$, $p < 0,00003$).

При сравнении толщины СЭ-ВЭМ при моделировании «чистого» холинергического и смешанного хронического стресса достоверных отличий не выявлено.

Таким образом, наибольшие изменения толщины СЭ-ВЭМ отмечены при введении прозерина, введение адреналина не оказывало существенного влияния на толщину субэндотелия, как при изолированном АС, так и при СС. Эти изменения, скорее всего, связаны с накоплением жидкости между эндотелиоцитами и базальной мембраной и набуханием внутренней эластической мембраны аорты за счет отека, гораздо более выраженном при ХС (рис. 1, 4).

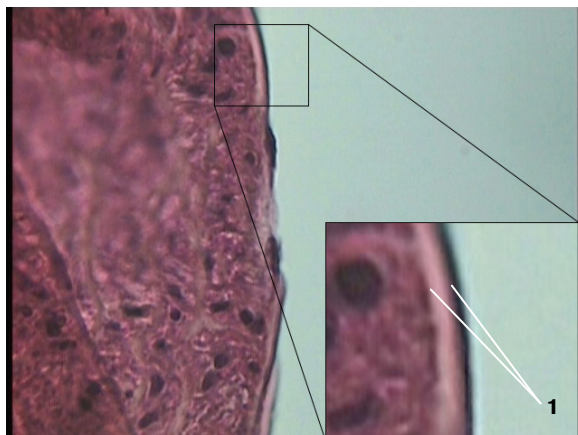


Рис. 1. Эндотелий и СЭ-ВЭМ аорты крысы через 2 недели введения прозерина.
Окраска по Ван Гизону, увеличение. $\times 400$.
Толщина СЭ-ВЭМ = 8,1 мкм (1)

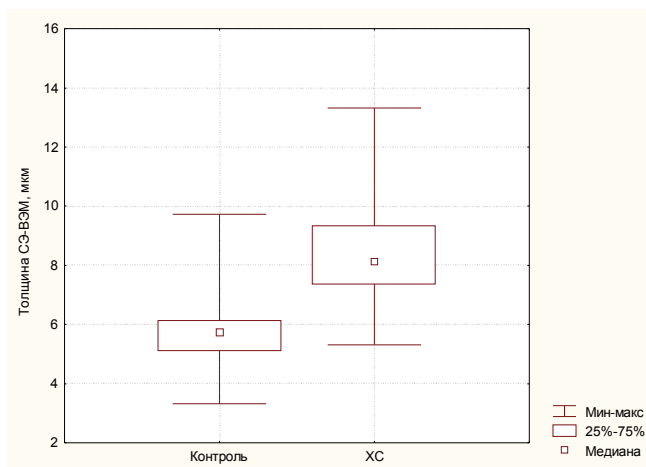


Рис. 2. Толщина СЭ-ВЭМ в контрольной серии и серии ХС

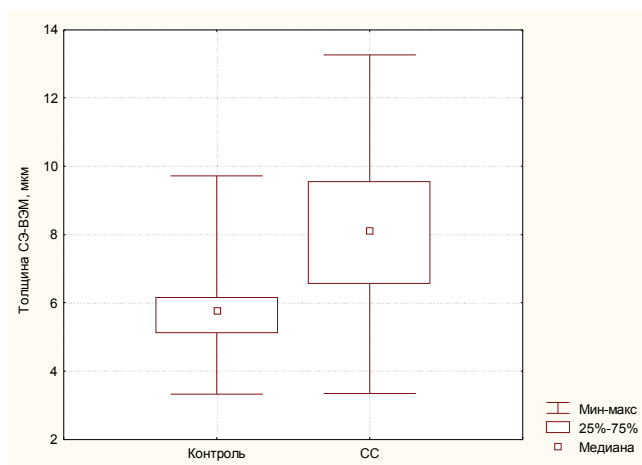


Рис. 3. Толщина СЭ-ВЭМ в контрольной серии и серии СС

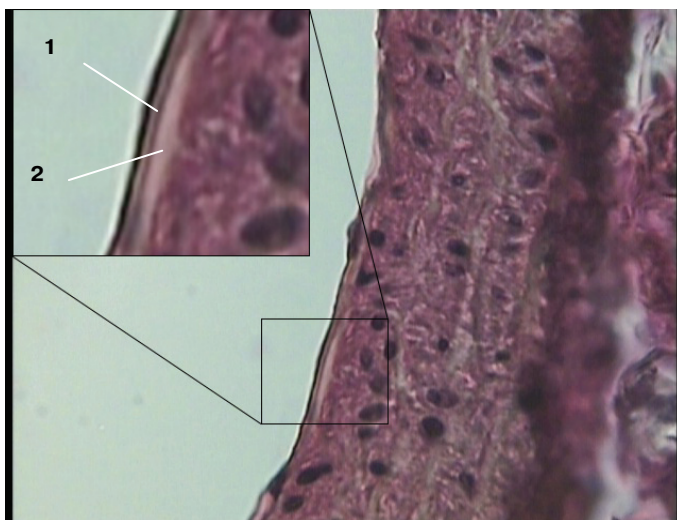


Рис. 4. Эндотелий аорты крысы через 2 недели введения прозерина.

Окраска по Ван Гизону, ув. $\times 400$. Скопление жидкости под эндотелиоцитами (1) и отечная внутренняя эластическая мембрана (2) разделены базальной мембраной эндотелия.

Выводы. Полученные данные позволяют думать, что хронический ХС, в отличие от АС, вызывает отек субэндотелиального слоя аорты. Отек субэндотелия может вызвать выраженные нарушения структуры и функции аорты. Эндотелий, находящийся над отечным участком, будет более подвержен воздействию сдвигающего давления потока крови, что, вероятно, приводит к более частой десквамации эндотелиоцитов [4]. Выявленные нами изменения эндотелиальной выстилки интимы могут приводить к развитию фиброза, атеросклероза, нарушению реологических свойств крови (за счет контакта с коллагеном базальной мембраны интимы).

ЛИТЕРАТУРА

- [1] Говоруха Т.П., Марченко Л.Н., Репин Н.В. и др. Ультраструктура эндотелия аорты в условиях регресса экспериментального атеросклероза и после введения криоконсервированной плаценты // Экспериментальна і клінічна медицина. Харьков, 2009. № 4. С. 33—36.
- [2] Гавриш А.С. Морфология дисфункции сосудистого эндотелия при хроническом стрессе и атерогенез // Український кардіологічний журнал. 2005. № 1. С. 91—96.
- [3] Xinwen Wang, Scott A. LeMaire, Li Chen et al. Increased Collagen Deposition and Elevated Expression of Connective Tissue Growth Factor in Human Thoracic Aortic Dissection // Circulation. 2006. V. 114. P. 200—205.
- [4] Shu Chien. Mechanotransduction and endothelial cell homeostasis: the wisdom of the cell // American Journal of Physiology — Heart and Circulatory Physiology. 2007. V. 292. P. 1209—1224.

REFERENCES

- [1] Govoruha T.P., Marchenko L.N., Repin N.V. et al. Aortic endothelium ultrastructure in a regression of experimental atherosclerosis and after the introduction of cryopreserved placenta // Experimental and clinical medicine (Ukraine). Khar'kiv, 2009. No 4. P. 33—36.

- [2] *Gavriush A.S.* The morphology of vascular endothelial dysfunction in chronic stress and atherogenesis // *Ukrainian Cardiological Journal*. 2005. No 1. P. 91—96.
- [3] *Xinwen Wang, Scott A. LeMaire, Li Chen et al.* Increased Collagen Deposition and Elevated Expression of Connective Tissue Growth Factor in Human Thoracic Aortic Dissection // *Circulation*. 2006. Vol. 114. P. 200—205.
- [4] *Shu Chien.* Mechanotransduction and endothelial cell homeostasis: the wisdom of the cell // *American Journal of Physiology — Heart and Circulatory Physiology*. 2007. Vol. 292. P. 1209—1224.

**MORPHOLOGICAL CHANGES
OF AORTIC SUBENDOTHELIAL LAYER
AND INTERNAL ELASTIC MEMBRANE IN MODELING
OF CHRONIC ADRENERGIC AND CHOLINERGIC STRESS**

Ye.Ye. Rumyantsev

Institute of Medical Education

Yaroslav-the-Wise Novgorod State University

Bolshaya St. Petersburgskaya str., 41, Velikiy Novgorod, Russia, 173003

The article presents the results of a study of the aortic wall (subendothelial and the internal elastic membrane thickness) in simulation with different autonomic reaction to chronic stress. Chronic experiment was conducted on Wistar rats. Adrenergic stress was simulated by a two-week intraperitoneal administration of epinephrine, cholinergic stress — by neostigmine, mixed stress — by simultaneous administration of adrenaline and neostigmine. Adrenergic stress had no significant effect on the thickness of subendothelium, whereas cholinergic and mixed stresses were accompanied by a significant thickening of the subendothelium. The results obtained suggest that stress with predominant parasympathetic activation has a greater effect on the aortic subendothelium. Subendothelium alteration may lead to the development of fibrosis, arteriosclerosis, disturbance of blood rheology.

Key words: aorta, subendothelium, internal elastic membrane, stress.