

ТЕОРЕТИЧЕСКАЯ МЕДИЦИНА

РЕМОДЕЛИРОВАНИЕ ИНТИМЫ И АДВЕНТИЦИИ БРЮШНОЙ АОРТЫ ПРИ ХРОНИЧЕСКОМ АДРЕНЕРГИЧЕСКОМ И ХОЛИНЕРГИЧЕСКОМ СТРЕССЕ В ЭКСПЕРИМЕНТЕ

И.А. Атаев

Кафедра внутренних болезней, неврологии и психиатрии
Институт медицинского образования
Новгородский государственный университет имени Ярослава Мудрого
ул. Большая Санкт-Петербургская, 41, Великий Новгород, 173003

В работе представлены результаты морфологического исследования стенки аорты крыс линии Wistar под воздействием хронического адренергического (двухнедельное интраперитонеальное введение адреналина) и холинергического (двухнедельное введение прозерина) стресса. Хронический стресс с преобладанием адренергических влияний приводит к более выраженным изменениям интимы аорты, чем стресс с преобладанием холинергических влияний, к почти в 2 раза более частому наблюдению разрывов эндотелиального пласта с внутренней эластичекой мембраной, к в 1,6 раз большему количеству эндотелиоцитов с дистрофическими изменениями. Наблюдались тенденция к увеличению количества эритроцитов вблизи люминальной поверхности эндотелия и появление эритроцитов в меди под местами разрывов внутренней эластической мембраны. Выраженный отек, отрывы адвентиции наблюдались с одинаковой частотой как при адренергическом, так и при холинергическом хроническом стрессе. Полученные результаты позволяют предполагать, что стресс с преимущественным симпатическим обеспечением оказывает более сильное влияние на эндотелий аорты, вследствие чего могут изменяться эндотелиальная функция и механические свойства аорты, реологические свойства крови, могут развиваться атеросклероз и фиброз.

Ключевые слова: аорта, эндотелий, адвентиция, стресс.

Повреждение сосудистой стенки аорты может приводить к различным изменениям, как местным, так и отдаленным: развитие атеросклероза, фиброза, изменения реологических свойств крови, изменения механических свойств самой стенки (дистрофия, отек меди, дезорганизация волокон, изменения эластических мембран) [1—3]. В связи с этим, безусловно, представляет интерес изучение морфологических изменений эндотелиальной выстилки и адвентиции аорты при хроническом адренергическом и холинергическом стрессе.

Цель исследования. Сравнить строение эндотелиальной выстилки и наружной оболочки аорты в моделях хронического стресса с симпатическим и парасимпатическим обеспечением.

Материал и методы. Эксперимент проводился на крысах-самцах линии Вистар, сопоставимых по возрасту и массе, в соответствии с Европейской конвенци-

ей о защите животных, используемых в эксперименте (Директива 86/609/ЕЕС). Протокол эксперимента, содержание животных и выведение их из опыта были составлены в соответствии с принципами биоэтики, изложенными в «Международных рекомендациях по проведению медико-биологических исследований с использованием животных» (1985) и приказе МЗ РФ № 267 от 19.06.2003 «Об утверждении правил лабораторной практики».

Острый эксперимент проводился на 2 сериях крыс (по 20 крыс в каждой серии). В I серии — модель хронического адренергического стресса (АС), — 20 крысам-самцам линии Вистар на протяжении 2 недель трижды в сутки интраперитонеально вводился адреналин из расчета 50 мкг/кг; во II серии — модель хронического холинергического стресса (ХС), — 20 крысам на протяжении 2 недель трижды в сутки вводился антихолинэстеразный препарат прозерин из расчета 20 мкг/кг. Разовая доза препаратов подобрана эмпирически, как максимальная доза, не вызывающая некрозов в органах крыс. Через 2 недели введения препаратов под эфирным наркозом проводилась декапитация и забор материала на исследование. Контрольную группу составили 20 крыс, не подвергавшихся медикаментозным и стрессорным воздействиям.

Кусочки брюшной аорты фиксировали в 10% растворе нейтрального формалина, дегидратировали в спиртах возрастающей концентрации и заливали в парафин по общепринятой методике с последующим изготовлением срезов ткани толщиной 4 мкм. Парафиновые срезы, окрашенные по Ван-Гизону, исследовались с использованием светооптического бинокулярного микроскопа AxioscopeA1 (Carl Zeiss, Германия). В 9 полях зрения ($0,42 \times 0,32$ мм, площадь кадра $0,13$ мм²) аорты при увеличении $\times 400$ у каждой крысы во всех сериях эксперимента подсчитывались изменения интимы (локальное скопление жидкости в субэндотелии, дистрофические изменения эндотелиоцитов (ЭЦ), десквамированные ЭЦ, отрыв эндотелиального пласта с разрывом внутренней эластической мембраны (ВЭМ) и без, набухание ЭЦ, наличие «вздыбленных» ЭЦ (А.Н. Савчук, 2002), приближение эритроцитов к люминальной поверхности ЭЦ, наличие эритроцитов в ткани меди под внутренней эластической мембраной в местах разрывов).

Результаты исследования. На снимках препаратов в интима аорты при различных вариантах хронического стресса были обнаружены структурные изменения.

Частота наблюдения отрывов эндотелиального пласта с разрывом ВЭМ (рис. 1, 2) в аорте при АС была в 7,1 раз больше, чем в контрольной серии (20% и 2,8% соответственно, $\chi^2 = 6,256$, $p = 0,012$), и почти в 2 раза больше по сравнению с ХС. Также наблюдались участки скопления жидкости под ВЭМ, вероятно, предшествующие разрыву (рис. 3).

Нарушение целостности ВЭМ и эндотелиального пласта, дезорганизация и разволокнение коллагена интимы (1).

Также следует отметить тенденцию к увеличению числа эритроцитов вблизи люминальной поверхности интимы аорты и появление эритроцитов под ВЭМ в местах ее разрывов (рис. 4, 6) при АС ($\chi^2 = 3,803$; $p = 0,051$ по сравнению с контролем и $\chi^2 = 3,260$; $p = 0,071$ по сравнению с серией ХС).

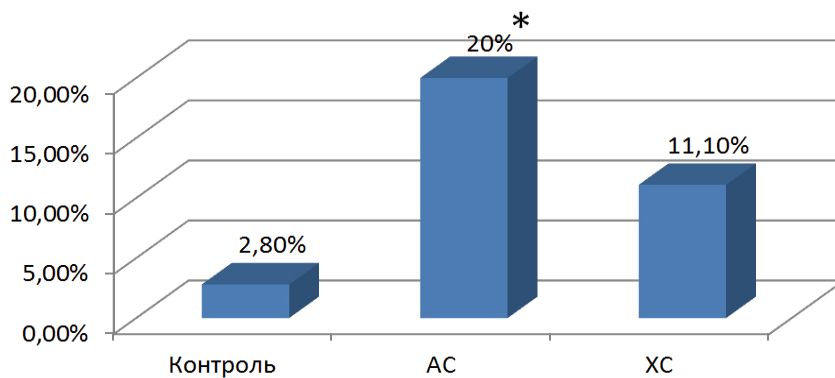


Рис. 1. Частота встречаемости нарушения целостности ВЭМ и эндотелиального пласта при АС и ХС по сравнению с контрольной серией.

* достоверность различий с контрольной серией, $p < 0,05$

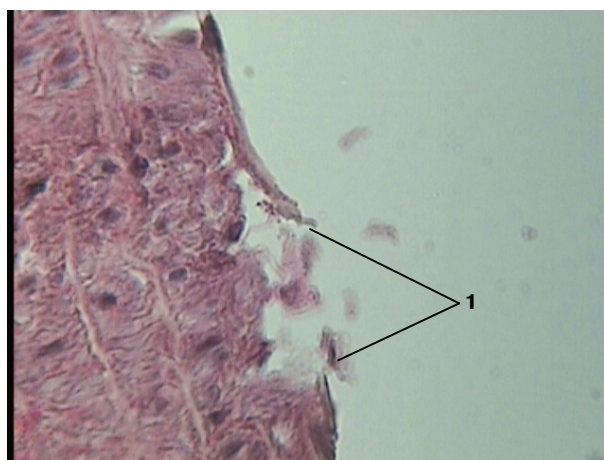


Рис. 2. Аорта крысы через 2 недели введения прозерина.
Окраска по Ван Гизону, ув. $\times 400$

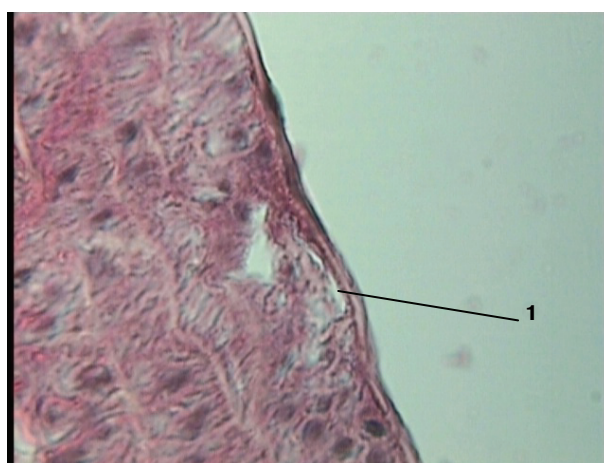


Рис. 3. Аорта крысы через 2 недели введения прозерина.
Окраска по Ван Гизону, ув. $\times 400$

1 — локальное скопление жидкости под ВЭМ

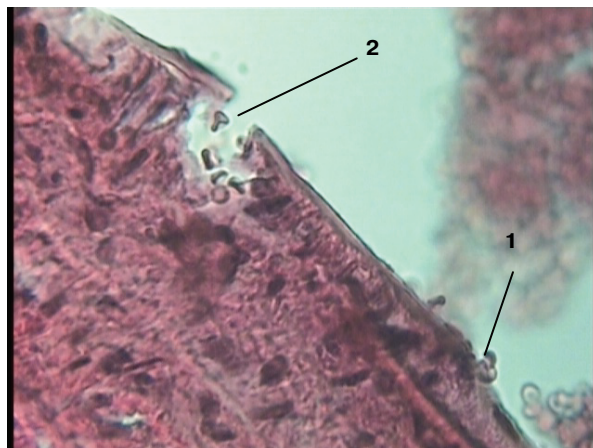


Рис. 4. Аорта крысы через 2 недели введения адrenaлина. Окраска по Ван Гизону, ув. $\times 400$

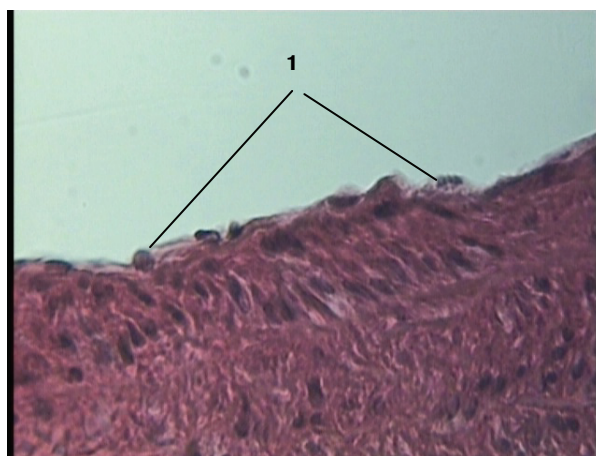


Рис. 5. Аорта крысы через 2 недели введения адrenaлина. Окраска по Ван Гизону, ув. $\times 400$

Эндотелиоциты утолщены, содержимое цитоплазмы бесструктурное, зернистое (1), что указывает на наличие дистрофии

Эндотелиоциты утолщены, содержимое цитоплазмы бесструктурное, зернистое, что говорит о наличии дистрофии. Наличие эритроцитов вблизи люминальной поверхности интимы (1) и в ткани медиа (2) в месте разрыва ВЭМ.

Кроме того, при АС в интимае аорты количество эндотелиоцитов с дистрофическими изменениями (рис. 5) было в 1,6 раз больше по сравнению с ХС (60% и 37% соответственно, $\chi^2 = 4,60$, $p = 0,031$).

В адвентиции наблюдалось большое количество эритроцитов при обоих вариантах стресса. В контрольной группе это было обнаружено всего в 8,3%, тогда как при ХС — в 68,5% ($\chi^2 = 12,424$, $p = 0,001$), а при АС в 41,6% препаратов ($\chi^2 = 5,403$, $p = 0,02$). Отрыв адвентиции (рис. 6) в контрольной серии крыс наблюдался только в 1 препарате (2,8%), тогда как при АС — в 29,2% препаратов ($\chi^2 = 12,166$, $p = 0,001$), а при ХС — в 35,4% препаратов ($\chi^2 = 11,528$; $p = 0,001$).

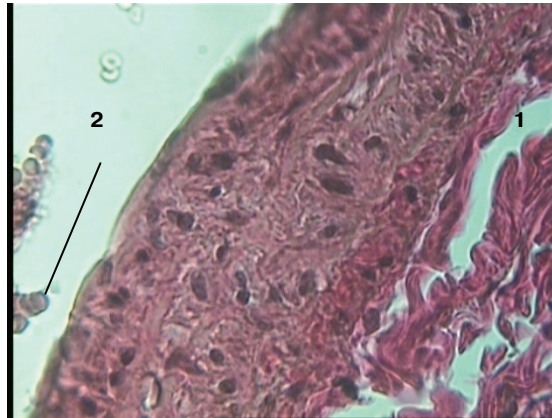


Рис. 6. Аорта крысы через 2 недели введения адреналина.
Окраска по Ван Гизону, ув. $\times 400$

Выраженный отек адвентиции с ее отрывом от меди (1), эритроциты вблизи люминальной поверхности интимы (2)

Выводы. Результаты исследования показывают наличие выраженных изменений эндотелиального слоя и адвентиции аорты при моделировании хронического АС и ХС. Полученные данные позволяют предполагать, что стресс с преобладанием адренергических влияний приводит к более выраженным изменениям интимы аорты, чем стресс с преобладанием холинергических влияний. Повреждение и дефекты интимы аорты, кроме ухудшения механических свойств стенки, эндотелиальной дисфункции, нарушения синтеза и секреции эндотелиальных медиаторов и биологически активных веществ [4], также могут способствовать активации свертывающей системы крови (за счет непосредственного контакта крови с коллагеном базальной мембраны эндотелия или межклеточного вещества меди). Известно, что внутренние две трети меди получают питательные вещества и кислород от крови из просвета аорты, наружная треть меди — от сосудов адвентиции [5]. Повреждения и отрывы адвентиции могут приводить к дистрофическим изменениям в наружных слоях меди.

ЛИТЕРАТУРА

- [1] Говоруха Т.П., Марченко Л.Н., Ретин Н.В. и др. Ультраструктура эндотелия аорты в условиях регресса экспериментального атеросклероза и после введения криоконсервированной плаценты // Экспериментальна і клінічна медицина. Харьков, 2009. № 4. С. 33—36.
- [2] Гавриш А.С. Морфология дисфункции сосудистого эндотелия при хроническом стрессе и атерогенез // Український кардіологічний журнал. 2005. № 1. С. 91—96.
- [3] Xinwen Wang, Scott A. LeMaire, Li Chen et al. Increased Collagen Deposition and Elevated Expression of Connective Tissue Growth Factor in Human Thoracic Aortic Dissection // Circulation. 2006. V. 114. P. 200—205.
- [4] Shu Chien. Mechanotransduction and endothelial cell homeostasis: the wisdom of the cell // American Journal of Physiology — Heart and Circulatory Physiology. 2007. V. 292. P. 1209—1224
- [5] Edmunds L.H., Jr, Cardiac surgery in the adult. New York: McGraw-Hill, 1997. P. 1153.

REFERENCES

- [1] *Govorukha T.P., Marchenko L.N., Repin N.V. et al.* Ultrastructure of aortic endothelium in terms of regression of experimental atherosclerosis and after the introduction of cryopreserved placenta // *Experimental and clinical medicine*. Khar'kov, 2009. № 4. P. 33—36.
- [2] *Gavrish A.S.* Morphology dysfunction of vascular endothelium in chronic stress and atherogenesis // *Ukrainian cardiological journal*. 2005. № 1. P. 91—96.
- [3] *Xinwen Wang, Scott A. LeMaire, Li Chen et al.* Increased Collagen Deposition and Elevated Expression of Connective Tissue Growth Factor in Human Thoracic Aortic Dissection // *Circulation*. 2006. V. 114. P. 200—205.
- [4] *Shu Chien.* Mechanotransduction and endothelial cell homeostasis: the wisdom of the cell // *American Journal of discrimination — Heart and Circulatory discrimination*. 2007. V. 292. P. 1209—1224.
- [5] *Edmunds L.H., Jr.* *Cardiac surgery in the adult*. New York: McGraw-Hill, 1997. P. 1153.

REMODELING OF INTIMA AND TUNICA ADVENTITIA OF ABDOMINAL AORTIC WALL IN CHRONIC ADRENERGIC AND CHOLINERGIC EXPERIMENTAL STRESS

I.A. Ataev

Federal State-Funded Educational Institution of Higher Vocational Education
“Yaroslav-the-Wise Novgorod State University”, Medical Institute
B. Petersburgskaya str., 41, Velikiy Novgorod, Russia, 173003

Morphological study of the aortic wall of Wistar rats exposed to chronic adrenergic (two-week intraperitoneal administration of epinephrine) and cholinergic (two-week administration of neostigmine) stress was performed. Chronic stress with predominant adrenergic influences leads to more pronounced changes in the aortic intima than the stress with a predominance of cholinergic effects: almost 2 times more increased frequency of endothelial and lamina elastic interna ruptures, 1.6 times more endothelial cells and degenerative changes. There was a tendency to increase the number of red blood cells near luminal surface of the endothelium and the appearance of erythrocytes in the media under the seats gap the internal elastic membrane. Marked swellings, tearing of adventitia observed with the same frequency as in adrenergic and cholinergic chronic stress. The results obtained suggest that stress with a predominant sympathetic activation has a stronger effect on the endothelium of the aorta, resulting in endothelial alterations that may influence the mechanical properties of the aorta, blood rheology, development of atherosclerosis and fibrosis.

Key words: aorta, endothelium, adventitia, stress.