

---

## КОНСЕРВАТИВНАЯ ТЕРАПИЯ ОСЛОЖНЕНИЙ ПОСЛЕ КОМПЛЕКСНОГО ЛЕЧЕНИЯ РАКА МОЧЕВОГО ПУЗЫРЯ

А.Д. Каприн

Городская клиническая больница № 20  
ул. Ленская, 15, Москва, Россия, 129327

С.А. Иванов, С.В. Гармаш, А.В. Шестаков

Российский научный центр рентгенодиагностики Росмедтехнологий (РНЦРР)  
ул. Профсоюзная, 86, Москва, Россия, 117997

Дана оценка эффективности системной и местной озонотерапии для коррекции лучевых осложнений после комплексного лечения рака мочевого пузыря. В исследование было включено 25 больных раком мочевого пузыря в стадии T2-T3aN0M0, получавших комплексное лечение в РНЦРР в 2003 по 2008 годах. Первая группа (12 пациентов) для лечения поздних осложнений получала комплексную терапию в течение 3 месяцев, вторая группа (13 больных) — симптоматическую терапию по стандартной методике. При контрольном исследовании через 12 месяцев отмечалось значительное снижение суммарных баллов IPSS и QoL в 1-й группе по сравнению со 2-й группой ( $17,5 \pm 5,2$  и  $23,5 \pm 6,3$ ,  $3,1 \pm 1,1$  и  $3,8 \pm 1,5$ , соответственно). Для профилактики и лечения осложнений радиотерапии рака мочевого пузыря необходимо применять дополнительные методы лечения, включая озono- и медикаментозную терапию, что позволяет улучшить качество жизни пациентов.

**Ключевые слова:** лучевая терапия, рак мочевого пузыря, озонотерапия.

Рак мочевого пузыря (РМП) занимает второе место среди онкологических заболеваний мочеполовой системы, достигая 6,2% от общего количества онкологических заболеваний. На инвазивный РМП приходится до 30% всех случаев заболевания [8].

Применение любого вида лечения РМП может вызвать развитие различного рода осложнений. Так, по данным различных авторов, у больных РМП, которым проводилась ТУР, отмечалось повреждение стенки мочевого пузыря, присоединение инфекции мочевыводящих путей, недержание мочи, стриктуры мочеиспускательного канала, склероз шейки мочевого пузыря [7]. Дистанционная лучевая терапия являет одним из самых агрессивных видов лечения. К сожалению, у части больных (в среднем — у 30%), в состав комплексного лечения которых входит ДЛТ, формируются лучевые повреждения органов малого таза — мочевого пузыря, прямой кишки и внутритазовой клетчатки [1]. Частота и выраженность лучевых осложнений зависит в основном от величины суммарной очаговой дозы, объема облучаемых тканей, а также методики лучевого лечения [2].

**Материалы и методы.** В исследовании были включены 25 больных раком мочевого пузыря в стадии T2-T3aN0M0, получающих комплексное лечение (ТУР мочевого пузыря в сочетании с химиолучевым лечением, СОД 48—50 Гр) в РНЦРР в период с 2003 по 2008 год. В первой группе 12 пациентам лечение поздних осложнений проводилось по схеме в течение 3 месяцев, во второй группе 13 больным проводилась симптоматическая терапия по стандартной методике. У всех больных отмечались лучевые осложнения 1-й и 2-й степени по шкале RTOG. Главным критерием включения было отсутствие при контрольном исследовании данных за рецидив основного заболевания. Всем 25 пациентам в качестве стандартной схе-

мы лечения проводилась местная озонотерапия с применением адреноблокаторов, нестероидных противовоспалительных препаратов, антибиотиков (фторхинолоны, цефалоспорины) в течение 10—14 дней. Однако в 1-й группе больным через каждые 20 дней с профилактической целью было проведено 2 курса системной и местной озонотерапии. Системная озонотерапия включала курс из 6—8 внутривенных инфузий озонированного физиологического раствора объемом 250—500 мл с концентрацией озона 1—6 мг/л. Местная озонотерапия проводилась в виде 10 внутрипузырных инстилляций ОФР с повышенной концентрацией озона в жидкости (60—80 мг/л) объемом 100—150 мл.

**Результаты.** С целью контроля динамики общего состояния и определения эффективности проведенной терапии всеми больными в рамках исследования самостоятельно заполнялся опросник IPSS и QoL до, после комплексного лечения и течение 12 месяцев. Данные о динамике изменения представлены в табл. 1.

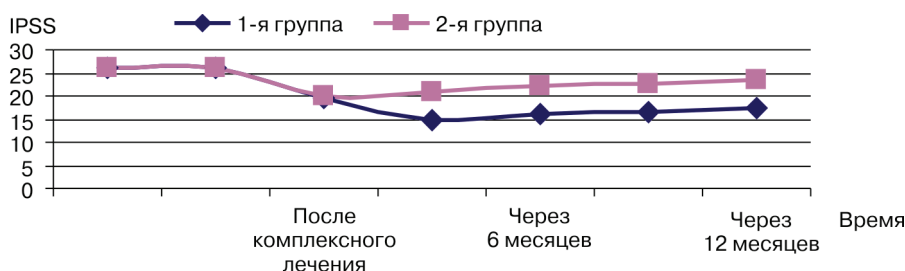
Таблица 1

**Динамика IPSS и QoL в основной и контрольной подгруппах в различные сроки после лечения (n = 25)**

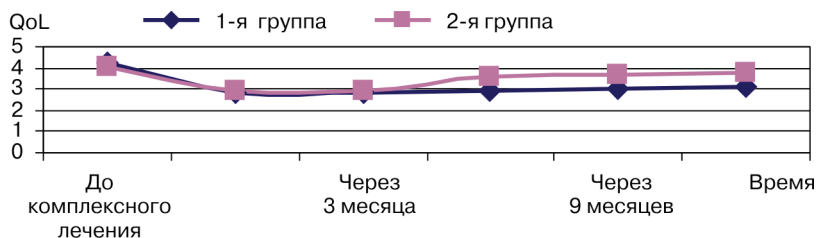
Этапы лечения		Баллы		p
		1-я группа	2-я группа	
До комплексного лечения	IPSS	25,9 ± 2,6	26,3 ± 3,6	> 0,05
	QoL	4,2 ± 0,7	4,1 ± 0,4	> 0,05
После комплексного лечения	IPSS	19,4 ± 4,1	20,1 ± 5,7	> 0,05
	QoL	2,8 ± 1,1	2,9 ± 1,3	> 0,05
Через 6 месяцев после комплексного лечения	IPSS	16,3 ± 5,1	22,4 ± 6,1	> 0,05
	QoL	2,9 ± 1,2	3,6 ± 1,5	> 0,05
Через 12 месяцев после комплексного лечения	IPSS	17,5 ± 5,2	23,5 ± 6,3	> 0,05
	QoL	3,1 ± 1,1	3,8 ± 1,5	> 0,05

Средний балл IPSS и QoL до лечения в обеих группах был сопоставим и составлял, соответственно, в основной подгруппе 25,9 и 4,2 баллов, а в контрольной — 26,3 и 4,1 баллов. После проведения комплексного лечения отмечено большее снижение суммарных баллов IPSS и QoL в 1-й группе по сравнению со 2-й группой (диаграмма 1, 2).

Из диаграммы 1 видно, что средний балл QoL, отражающий качество жизни больных, связанное со здоровьем, при применении системной и местной озонотерапии в 1-й подгруппе становится ниже, что соответствует улучшению качества мочеиспускания в этой группе больных.



**Рис. 1.** Динамика среднего количества баллов IPSS в различные сроки после лечения (n = 25)



**Рис. 2.** Динамика среднего количества баллов QoL в различные сроки после лечения ( $n = 25$ )

**Обсуждение.** Лечение лучевых повреждений представляет значительные трудности в связи с наличием глубоких деструктивных изменений в пузырной стенке, которые обусловлены склерозом сосудов, атрофией нервных окончаний, значительным угнетением репаративных и регенеративных способностей тканей, присоединением вторичной инфекции, снижением общей сопротивляемости организма [5].

В патогенезе лучевых циститов ведущую роль играют лучевые повреждения стенки мочевого пузыря, степень которых напрямую зависит от величины поглощенной суммарной дозы, превышающей толерантность тканей мочевого пузыря. Не менее важным является возникающий при этом инфекционный воспалительный процесс, поэтому и лечение лучевых повреждений мочевого пузыря должно включать терапевтические мероприятия, направленные на указанные звенья патогенетической цепи [4]. При этом существенное значение играет исходное состояние мочевого пузыря и нижних мочевых путей (сопутствующий развитию опухоли цистит, емкость мочевого пузыря, предшествующие оперативные вмешательства и т.п.) [3].

Лечение лучевых повреждений, так же как их профилактика, включает в себя комплекс системных и местных мероприятий. Вместе с тем поздние лучевые повреждения нормальных тканей, как правило, имеют волнообразное течение, и, в зависимости от степени тяжести, даже временное излечение достигается лишь у 35—65% больных, а рецидивируют эти осложнения у 30—80% пациентов. Методы консервативного лечения, которые являются доминирующими, не всегда эффективны, и не всегда позволяют добиться полного выздоровления. Они направлены на повышение общей резистентности организма и улучшение трофики тканей мочевого пузыря [6]. По нашим данным, использование комплексной терапии для лечения лучевого цистита позволяет улучшить качество жизни и мочеиспускания в обеих группах. Однако в 1-й группе по сравнению со 2-й группой отмечается более длительная картина ремиссии, что можно объяснить использованием с целью профилактики озонотерапии.

**Вывод.** Осложнения со стороны нижних мочевых путей встречаются как у больных после комплексной, так комбинированной терапии РМП. Для коррекции осложнений лучевой терапии РМП необходимо использовать комплекс дополнительных лечебно-профилактических мероприятий, включающий озонотерапию и фармакотерапию, которые дают возможность улучшить качество жизни больных.

## ЛИТЕРАТУРА

- [1] Бардычев М.С. Лечение местных лучевых повреждений // Лечащий врач. — 2003. — № 5. — С. 78—79.
- [2] Голдобенко Г.В., Ткачев С.И. Злокачественные опухоли мужских половых органов // Лучевая терапия злокачественных опухолей. — М.: Медицина, 1996.
- [3] Гранов А.М., Винокуров В.Л. Лучевая терапия в онкогинекологии и онкоурологии // СПб.: Фолиант, 2002.
- [4] Дубровская В.Ф. Патогенез радиоиндуцированных склерозов // Медицинская радиология. — 1991. — № 11. — С. 53—57.
- [5] Жаринов Г.М., Винокуров В.Л., Заикин Г.В. Лучевые повреждения прямой кишки и мочевого пузыря у больных раком шейки матки // Мир медицины. — 2000. — № 7. — С. 8—11.
- [6] Масленников О.В., Конторицкова К.Н. Озонотерапия. Внутренние болезни. — Н. Новгород: Вектор-ГиС, 2003.
- [7] Herr H.W. Transurethral resection of muscle-invasive bladder cancer: 10-year outcome // J. Clin. Oncol. — 2001. — V. 19. — N 1. — P. 89—93.
- [8] Vaidya A., Soloway M.S., Hawke C. et al. De novo muscle invasive bladder cancer: is there a change in trend? // J. Urol. — 2001. — V. 165. — N 1. — P. 47—50.

## CONSERVATIVE TREATMENT OF COMPLICATIONS AFTER INTEGRATED THERAPY OF BLADDER CANCER

A.D. Kaprin

City Clinical Hospital № 20  
Lenskay str., 15, Moscow, Russia, 129327

S.A. Ivanov, S.V. Garmash, A.V. Shestakov

Russian Scientific Center of Roentgenoradiology (RSCRR)  
Profsoyuznaya str., 86, Moscow, Russia, 117997

Aim: to evaluate efficacy of systemic and local ozone therapy for correction of radiation complications after complex therapy of bladder cancer.

Materials & methods: 25 patients with bladder cancer at the stage T2-T3aN0M0 treated in FSI Russian Scientific Rentgenradiology Centre (from 2003 to 2008) were included in the study. The first group (12 patients) for the treatment of late complications received complex therapy for 3 months, the second group (13 patients) — standard symptomatic therapy.

Results: the control study in 12 months showed a significant decline of total score of IPSS and QoL in the first group in comparison with the second one ( $17.5 \pm 5.2$  vs  $23.5 \pm 6$  and  $3.1 \pm 1.1$  vs  $3.8 \pm 1.5$ , respectively).

Conclusions: for prevention and correction of radiotherapy complications of bladder cancer it is necessary to use additional methods of treatment including ozone therapy and pharmacotherapy which permit to improve the quality of patient's life.

**Key words:** bladder cancer, radiotherapy, ozonotherapy.