
АНАЛИЗ ОТДАЛЕННЫХ РЕЗУЛЬТАТОВ РАЗЛИЧНЫХ МЕТОДОВ НЕФРОПЕКСИИ

**З.А. Кадыров, Ф.С. Каландаров,
А.Н. Буцких**

Кафедра эндоскопической урологии
Факультет повышения квалификации медработников
Российский университет дружбы народов
ул. Миклухо-Маклая, 21, Москва, Россия, 117198

О.Н. Безуглый

Городская клиническая больница № 7
Коломенский пр., 4, Москва, Россия, 115448

В статье обобщены отдаленные результаты обследования и лечения 111 пациентов после традиционных и видеоэндоскопических нефропексий. Установили, что видеоэндоскопические методы имеют ряд преимуществ, таких как малая травматичность, сокращение сроков пребывания в стационаре, уменьшение боли, быстрая трудовая и социальная реабилитация больного, хорошая переносимость и, наконец, хороший косметический эффект.

Ключевые слова: открытая нефропексия, лапароскопическая нефропексия, ретроперитонеоскопическая нефропексия, сравнительный анализ.

Нефроптоз (НП), или патологическая подвижность почки, занимает третье место после мочекаменной болезни и аденомы предстательной железы и выявляется в 7,7% случаев, а по некоторым данным встречается до 10% среди урологических заболеваний. Болевой синдром и осложнения нефроптоза часто приводят к потере трудоспособности почти у 20% больных [1—3]. Консервативное лечение применяется в начальных стадиях нефроптоза. Проблема хирургического лечения НП останется актуальной. Существующие множества предлагаемых способов оперативного лечения НП (более 300) говорят об актуальности, окончательной нерешенности данной проблемы и отсутствии единого метода нефропексии, который бы удовлетворял и больного, и хирурга. Внедрение во многих областях урологии видеоэндоскопических операций (лапароскопические, ретроперитонеоскопические и роботизированные) изменило подходы к хирургическому лечению ряда заболеваний, в том числе НП [3—7]. В этих условиях становится актуальным проведение сравнительного анализа результатов оперативного лечения НП, в частности, отдаленных результатов с применением вышеуказанных методов операции.

Материалы и методы. Основу нашей работы составило клиническое наблюдение за 120 больными с патологической подвижностью почки, проходивших обследование и лечение в 3 медицинских учреждениях за период с 1997 по 2012 гг. Больные были распределены на 3 группы. I группу составили 42 (35%) пациента, которые перенесли эндоскопическую нефропексию ретроперитонеоскопическим доступом (РПД), II группу — 48 (40%) пациентов, после нефропексии лапароскопическим доступом (ЛД) и III группу — 30 (25%) больных, оперированных открытым доступом (ОД). Среди больных преобладал нефроптоз II степени (38 из I груп-

пы, 43 из II группы и 26 из III группы) — 95 (79,2%). Возраст пациентов варьировал от 17 до 58 лет (средний возраст составил $32 \pm 0,5$ года). Из них женщин было 102 (85%), мужчин — 18 (15%).

Показанием к операции явился симптоматический нефроптоз (СПН), а также осложнения СПН: хронический пиелонефрит — у 48 (40%), симптоматическая гипертензия — у 24 (20%), нефролитиаз — у 22 (18,3%), гидронефротическая трансформация — у 7 (5,8%), форникальные кровотечения — у 6 (5%) больных.

Традиционные операции выполнялись по методике Ривиору—Пытеля—Лопаткина. Лапароскопические и ретроперитонеоскопические операции выполнялись под эндотрахеальным наркозом с использованием проленовой сетки из 3—4 портов.

Отдаленные результаты оперативного лечения были оценены у 120 пациентов по истечению 1 года и более после вмешательства. Оценка полученных результатов проводилась на основании анкетирования, личного опроса, физикального осмотра с полупозиционной пальпацией, клинико-лабораторного обследования, ультрасонографии почек, экскреторной урографии, РРГ, ДНСГ и МСКТ.

Главным критерием оценки эффективности операции было отсутствие рецидива НП, улучшение не только качества жизни больных после операции, но и исчезновение боли, ликвидация хронического пиелонефрита, стабилизация артериального давления, полное купирование гематурии и др. Анкетирование осуществлялось на основании специального опросника, состоящего из 21 вопроса. Из 120 разосланных писем с анкетами 4 вернулись обратно из-за изменения места жительства адресата. В 5 случаях пациенты отказались от опроса. На запрос было получено 111 анкет: от 40 пациентов I группы, от 42 пациентов II группы и 29 больных III группы.

Отдаленные результаты оперативного лечения нефроптоза оценивали как хорошие, удовлетворительные и неудовлетворительные.

Хорошим результатом ретроперитонеоскопической нефропексии (РПНП) считали исчезновение болевого синдрома, отсутствие признаков нефроптоза и сохранение физиологической подвижности, а также нормализацию почечного кровотока на основании осмотра и результатов лучевых методов диагностики. Дополнительным критерием хорошего результата выделяли нормализацию показателей биохимического анализа крови.

Удовлетворительным результатом считали возможность сохранения незначительного болевого синдрома, нормальное положение оперированной почки при физикальном осмотре, которое может быть несколько ниже физиологического положения при лучевых методах диагностики, при которых однако пациент субъективно отмечает улучшение своего состояния в динамике по сравнению с дооперационным периодом. При этом возможные периодические изменения клинико-биохимических показателей легко поддаются консервативной коррекции.

К неудовлетворительным результатам оперативного лечения нефроптоза относили сохранение болевого синдрома, доступность для пальпации в вертикальном положении всей почки, рецидив заболевания, подтвержденный лучевыми методами диагностики. Клинико-биохимические показатели крови ухудшаются или сохраняются на дооперационном уровне.

По данным анкетирования (табл. 1), у 36 (90%) пациентов после РПНП, у 35 (83,3% после лапароскопической нефрэктомии (ЛПН) и у 22 (75,9%) после открытой нефрэктомии (ОНП) боли полностью исчезли или возникали в виде единичных эпизодов слабой интенсивности при физических нагрузках. У 1 (2,5%) пациента после РПНП, у 2 (4,8%) после ЛПН и у 3 (10,3%) после ОНП сохранились постоянные или почти постоянные, периодически усиливающиеся тупые интенсивные боли в поясничной области.

Таблица 1

Отдаленные результаты после различных методов по данным анкетирования

Результаты анкетирования	Метод операции					
	РПНП (n = 40)		ЛПН (n = 42)		ОНП (n = 29)	
	абс	%	абс	%	абс	%
Хорошие	36	90	35	83,3	22	75,9
Удовлетворительные	3	7,5	5	11,9	4	13,8
Неудовлетворительные	1	2,5	2	4,8	3	10,3

Примечание: РПНП — ретроперитонеоскопическая нефрэктомия; ЛПН — лапароскопическая нефрэктомия; ОНП — открытая нефрэктомия.

Показатели подвижности фиксированной почки по результатам контрольного обследования (экскреторная урография и УЗИ почек) больных после операции представлены в табл. 2.

Таблица 2

Показатели подвижности почки после различных методов операции

Показатели подвижности почки (см)	Метод операции					
	РПНП (n = 40)		ЛПН (n = 42)		ОНП (n = 29)	
	абс	%	абс	%	абс	%
Нормальная подвижность почки (3,65 ± 0,56)	35	87,5	34	80,9	22	75,9
Повышенная подвижность почки (до 5 см)	4	10	6	14,3	4	13,8
Повышенная подвижность почки (более 5 см)	1	2,5	2	4,8	3	10,3

Примечание: Условные обозначения те же, что и в табл. 1.

Контрольную РРГ мы выполнили 104 (93,6%) пациентам. Улучшение функции почек зафиксировано у 28 (90%) пациентов после РПНП, у 30 (83,3%) после ЛПН и у 20 (75,9%) после ОНП. Контрольную ДНСГ выполнили 19 (65,5%) пациентам. Замедление секреции выявлено у 3 (10,34%) больных, удлинение экскреторного сегмента — у 2 (6,9%) обследованных.

При лучевых и рентгенологических методах диагностики было выявлено, что у больных после РПНП и ЛПН подвижность почки установилась в физиологических пределах, а у больных, оперированных традиционным «открытым» дос-

тупом (ОД), она была значительно ограничена, что свидетельствует о более эффективном устранении патологической подвижности почки при нефропексии с использованием видеоэндоскопических доступов.

В послеоперационном периоде очень важно определение угла изгиба мочеточника, которое проведено с помощью УЗИ и экскреторной урографии для определения физиологического расположения и подвижности почек в ортостазе и клиностазе. Угол изгиба мочеточника (рис. 1) у больных после РПНП составил $168 \pm 11^\circ$ в положении больного лежа и $157 \pm 14^\circ$ в положении больного стоя (разница угла = 11°). У больных после ЛНП составил $165 \pm 12^\circ$ в положении больного лежа и $156 \pm 11^\circ$ в положении больного стоя (разница угла = 9°), а у больных после ОНП составил $164 \pm 12^\circ$ в положении больного лежа и $159 \pm 10^\circ$ в положении больного стоя (разница угла = 5°).

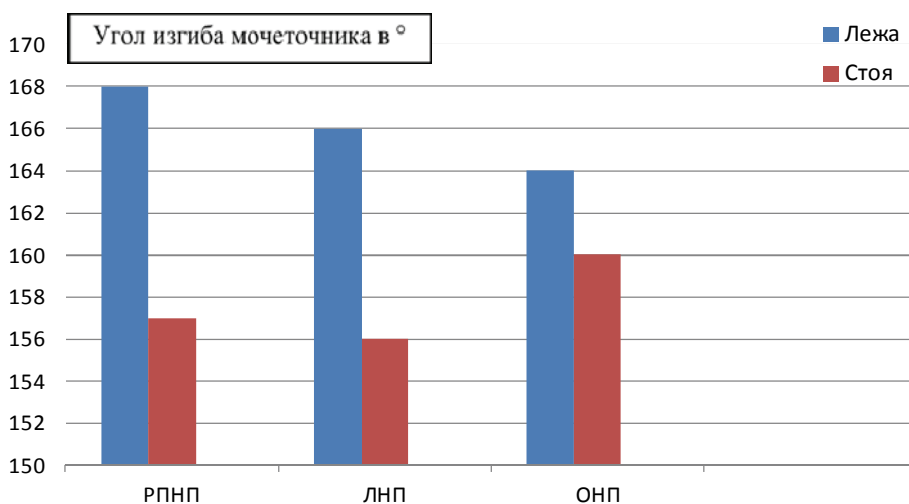


Рис. 1. Разница угла изгиба мочеточника при различных методиках нефропексии.
Условные обозначения те же, что и в табл. 1.

У больных, перенесших РПНП, смещение верхнего полюса почки в среднем составило 0,9—1,0 позвонков, у больных, перенесших ЛНП, смещение верхнего полюса почки в среднем составило 0,8—0,9 позвонков, а у больных, перенесших ОНП, смещение верхнего полюса почки в среднем составило 0,5—0,8 позвонков.

Таким образом, подтверждено, что при выполнении РПНП в отдаленном послеоперационном периоде чаще и раньше восстанавливаются физиологические параметры подвижности почки по сравнению с ЛНП и ОНП. Этот факт мы объясняем более щадящей техникой ретроперитонеоскопического метода.

Переносимость РПНП 13 (32,5%) больных оценили отлично, 25 (62,5%) больных оценили хорошо и 2 (5%) — плохо. Переносимость ЛНП 13 (30,9%) больных оценивали отлично, 26 (61,9%) больных оценили хорошо и 3 (7,14%) больных оценили плохо. Переносимость ОНП 6 (20,7%) больных оценили отлично, 14 (48,3%) — хорошо и 9 (31,03%) — плохо (рис. 2).

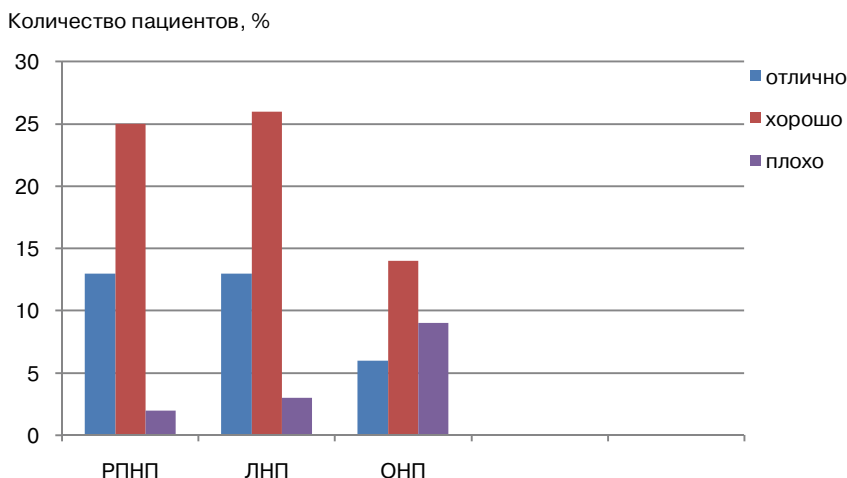


Рис. 2. Переносимость РПНП, ЛНП и ОНП.
Условные обозначения те же, что и на табл. 1

У 1 (2,5%) пациента после РПНП сохранились постоянные или почти постоянные, периодически усиливающиеся тупые интенсивные боли в поясничной области. Выполненная операция не принесла пациенту облегчения, его продолжали беспокоить частые головные боли, повышенное артериальное давление, частое обострением хронического пиелонефрита. Качество жизни пациент субъективно оценил как «неудовлетворительно» (4 баллов).

Косметический эффект РПНП 26 (65%) больных оценили отлично, 12 (30%) — хорошо, 2 (5%) — удовлетворительно. Косметический эффект ЛНП 27 (64,3%) больных оценили отлично, 13 (30,9%) — хорошо, 2 (4,8%) — удовлетворительно. Косметический эффект ОНП 4 (13,8%) больных оценили отлично, 12 (41,4%) — хорошо, 7 (24,1%) — удовлетворительно, 6 (20,7%) — плохо (рис. 3).

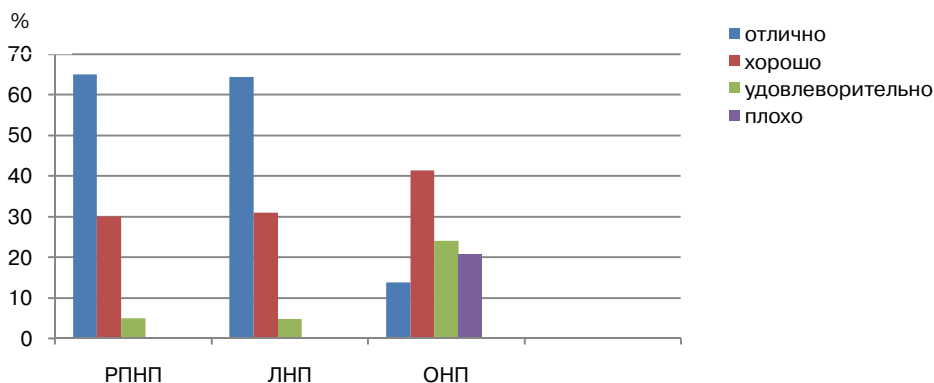


Рис. 3. Косметический эффект после РПНП, ЛНП и ОНП.
Условные обозначения те же, что и на табл. 1

По оценке результатов возможности возвращения к прежней активности после РПНП 10 (25%) пациентов возвратились к прежней активности в большей мере, чем до операции, 29 (77,5%) — полностью возвратились к прежней активности, 1 (2,5%) — частично, с ограничениями (рис. 4). По оценке результатов возмож-

ности возвращения к прежней активности после ЛНП 10 (23,8%) пациентов возвратились к прежней активности в большей мере, чем до операции, 30 (71,4%) — полностью возвратились к прежней активности, 2 (4,8%) — частично, с ограничениями, а по оценке результатов возможности возвращения к прежней активности после ОНП 4 (13,8%) пациента возвратились к прежней активности в большей мере, чем до операции, 18 (62,1%) — полностью возвратились к прежней активности, 7 (24,1%) — частично, с ограничениями.

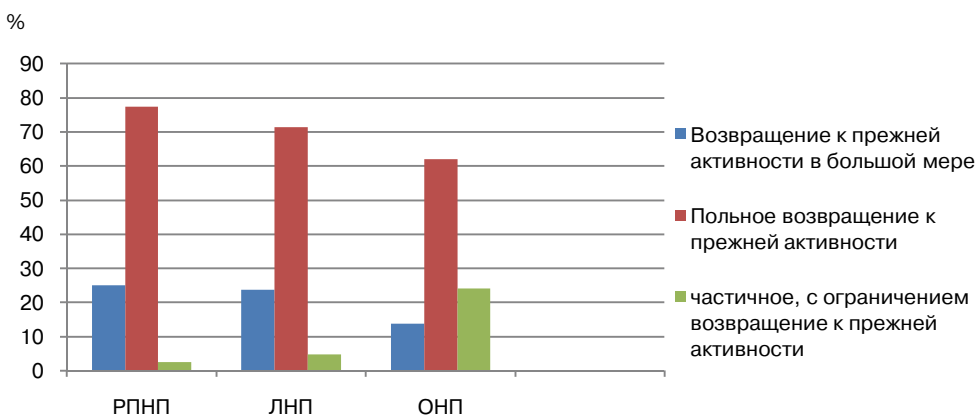


Рис. 4. Возвращения к прежней активности после РПНП, ЛНП и ОНП.

Условные обозначения те же, что и на табл. 1

На отдаленные результаты РПНП, ЛНП и ОНП повлияли длительность предоперационного анамнеза, наличие сопутствующей патологии, возраст больных. Так, если в группу с хорошими и удовлетворительными результатами входили лица со сроком заболевания ($M \pm t$) $3,36 \pm 0,74$ лет, то продолжительность заболевания у больных с неудовлетворительными результатами была $10,5 \pm 3,67$ лет ($p < 0,05$).

Эффективность зависела от возраста больных. Хорошие и удовлетворительные результаты мы получили у больных, средний возраст которых составил $32,8 \pm 1,2$ года, а неудовлетворительные — при возрасте $44,0 \pm 3,8$ года ($p < 0,05$).

Немаловажную роль играет наличие сопутствующих патологий, таких как МКБ, киста почек, гидронефроз, связанный со стриктурой ЛМС, которые могут повлиять на отдаленные результаты как при выполнении операции малоинвазивными и традиционными доступами.

Таким образом, при сравнении отдаленных результатов РПНП, ЛНП и ОНП выявляются достоверно лучшие результаты нефропексии с использованием видеоэндоскопических методов перед традиционным «открытым» доступом. Полученные результаты свидетельствуют о том, что нефропексия с использованием ретроперитонеоскопического и лапароскопического доступов отвечает всем требованиям, предъявляемым к видеоэндоскопическим операциям, позволяет достичь основной цели операции — ликвидировать патологическую подвижность почки. Наряду с тем, что видеоэндоскопические методы позволяют достичь основной цели операции — ликвидации патологической подвижности почки, они имеют целый ряд преимуществ, таких как малая травматичность, уменьшение кровопотери,

сокращение сроков пребывания в стационаре, уменьшение расходов лекарственных средств, быстрая трудовая и социальная реабилитация больного и, наконец, хороший косметический эффект. Внебрюшинный доступ выполнения РПНП считается одним из оптимальных, так как нередко у больных, страдающих НП, обнаруживаются другие заболевания почек, также требующие хирургической коррекции, такие как МКБ, киста почек, стриктура ЛМС. Сравнительная непродолжительность и хорошая переносимость операции РПНП позволяет в этих случаях осуществлять сочетанные операции по поводу различных хирургических заболеваний. Особенно следует подчеркнуть качество жизни больных в послеоперационном периоде, в течение которого больные отмечают минимальные болевые ощущения, короткий срок пребывания в больнице, а также быстрое выздоровление и возвращение к обычной жизни.

ЛИТЕРАТУРА

- [1] *Лопаткин Н.А.* Нефроптоз / Н.А. Лопаткин, Е.Б. Мазо // Оперативная урология. — Л.: Медицина, 1986. — С. 25—28.
- [2] *Андрейчиков А.В.* Нефроптоз: нейрогуморальные (иммунологические) аспекты проблемы // Сиб. мед. журн. — 2000. — № 1. — С. 39—42.
- [3] *Буцких А.Н.* Лапароскопическое лечение нефроптоза: Дисс. ... канд. мед. наук. — Рязань, 2009.
- [4] *Васин Р.В.* Оптимизация оперативного лечения нефроптоза с использованием лапароскопического доступа: Дисс. ... канд. мед. наук. — Рязань, 2010.
- [5] *Yoshiyuki M.* Laparoscopic nephropexy: Treatment outcome and quality of life / M. Yoshiyuki, M. Yosuke, O. Kazutoshi et. al. // International Journal of Urology. — 2004. — 11. — P. 1—6.
- [6] *Wyler S.F.* Retroperitoneoscopic nephropexy for symptomatic nephroptosis using a modified three — point fixation technique / S.F. Wyler [et al] // Urology. — 2005. — Vol. 66. — № 3. — P. 644—648.
- [7] *Golab A.* Retroperitoneoscopic nephropexy in the treatment of symptomatic nephroptosis with 2-point renal fixation / A. Golab, M. Slojewski, B. Gliniewicz et al. // Surg. Laparosc. Endosc. Percutan. Tech. — 2009. — Aug; 19 (4). — P. 356—359.

REMOTE RESULTS OF DIFFERENT METHODS OF NEPHROPEXY

Z.A. Kadyrov, F.S. Kalandarov, A.N. Butsko

Endourological department of continuing professional medical education
Peoples' Friendship University of Russia
Miklukho-Maklaya str., 21/3, Moscow, Russia, 117198

O.N. Bezuglyi

Clinical hospital № 7
Kolomenskiy passage, 4, Moscow, Russia, 115446

The paper summarizes long-term results of examination and treatment of 104 patients after conventional and videoendoscopic nephropexy. It was found that video-endoscopic methods have a number of advantages, such as small trauma, shorter hospital stay, less pain, quick physical and social rehabilitation of the patient, good tolerability, and, finally, a good cosmetic effect.

Key words: open nephropexy, laparoscopic nephropexy, retroperitoneoscopic nephropexy, comparative analysis.

REFERENCES

- [1] *Lopatkin N.A.* Nephroptosis / N.A Lopatkin, E.B Mazo // Operative urology. — L: Medicine, 1986. — P. 25—28.
- [2] *Andreychikov A.V.* Nephroptosis: neurohumoral (immunological) aspects of the problem // Sib. Med. Journal. — 2000. — № 1. — P. 39—42.
- [3] *Boutsko A.N.* Laparoscopic treatment nephroptosis: Ph thesis. — Ryazan, 2009.
- [4] *Vasin R.V.* Optimization of surgical treatment of nephroptosis with laparoscopic approach: Ph thesis. — Ryazan, 2010.
- [5] *Yoshiyuki M.* Laparoscopic nephropexy: Treatment outcome and quality of life / M. Yoshiyuki, M. Yosuke, O. Kazutoshi et. al. // International Journal of Urology. — 2004. — N. 11. — P. 1—6.
- [6] *Wyler S.F.* Retroperitoneoscopic nephropexy for symptomatic nephroptosis using a modified three-point fixation technique / S.F. Wyler [et al] // Urology. — 2005. — Vol. 66. — № 3. — P. 644—648.
- [7] *Golab A.* Retroperitoneoscopic nephropexy in the treatment of symptomatic nephroptosis with 2-point renal fixation / A. Golab, M. Słojewski, B. Gliniewicz et al. // Surg. Laparosc. Endosc. Percutan. Tech. — 2009. — Aug; 19 (4). — P. 356—359.