
МЕТОДИКА ПРОВЕДЕНИЯ КОМПЬЮТЕРНОЙ ТОМОГРАФИИ И ОЦЕНКИ ЭФФЕКТИВНОСТИ ТАРГЕТНОЙ ТЕРАПИИ МЕТАСТАТИЧЕСКОГО РАКА ПОЧКИ ПО КРИТЕРИЯМ RECIST

А.А. Клименко, П.М. Котляров,
С.А. Иванов, Е.В. Егорова,
Е.В. Щербахина

Российский научный центр рентгенорадиологии Минздрава России
ул. Профсоюзная, 86, Москва, Россия, 117867

В данной статье приведена методика проведения спиральной компьютерной томографии, по результатам которой и с помощью международных критериев оценки ответа проводимой таргетной терапии при проведении лечения больных метастатическим раком почки стандартизируется тактика лечебного ведения данной категории больных.

В результате проводимых диагностических и лечебных мероприятий повышается эффективность проводимой терапии и увеличивается общая выживаемость больных метастатическим раком почки.

Ключевые слова: рак почки, таргетная терапия, спиральная компьютерная томография.

Клинические исследования новых лекарственных препаратов становятся все более сложными, с участием десятков или даже сотен исследователей из центров по всему миру. Для определения эффективности исследуемых препаратов были введены и опубликованы критерии оценки ответа солидных опухолей (RECIST) в 2000 г. в рамках международного сотрудничества Европейской организации по исследованию и лечению рака (ЕОРТС), Национального института рака (NCI) Соединенных Штатов Америки и Национального института рака Канады.

В настоящее время большинство клинических исследований используют критерии RECIST, версия 1.1, оценивающих эффективность лечения рака для объективного ответа при солидных опухолях [1; 4—6; 8]. Разработанные критерии определяют улучшение в виде уменьшения размеров очагов или их исчезновения (частичный или полный ответ при уменьшении суммы размеров очагов на 30%), стабилизацию (размеры опухолевых очагов остаются прежними от начала лечения) или ухудшение или прогрессия заболевания (появление новых опухолевых очагов или увеличение размеров очагов больше 20%).

Основными методиками для определения эффективности лечения являются рентгенологические диагностические исследования (рентгенография, мультиспиральная компьютерная томография (МСКТ), магнитно-резонансная томография (МРТ) и радиологическое исследование (сцинтиграфия костей скелета) [7; 9; 10].

Материалы и методы. В урологическом отделении ФГБУ РНЦРР Минздрава России с 2007 г. проводятся международные клинические исследования, в частности по определению эффективности таргетных препаратов при метастатическом раке почке.

Лечение проводилось препаратами бевацизумаб (Авастин) в дозе 10 мг на 1 кг массы тела в комбинации с интерфероном α , в дозе 3 млн ед. 3 раза в неделю у 12 пациентов (19%), 11 пациентам (17%) препаратом сорафениб (Нексовар) 400 мг, 14 пациентам (21%) препаратом акситениб в дозе от 3 до 10 мг, в зависимости от переносимости лечения, 13 пациентам (20%) пазопаниб в дозе 800 мг, 12 больных (19%) получали сунитиниб в дозе 50 мг в сутки, 3 пациентов (4%) — темсиролимус (Торизел) 25 мг 1 раз в 7 дней (табл. 1).

Таблица 1

Группы пациентов получавших таргетные препараты

Препарат	Количество пациентов $n = 65$
Бевацизумаб	12 (19%)
Акситениб	14 (21%)
Сорафениб	11 (17%)
Пазопаниб	13 (20%)
Сунитиниб	12 (19%)
Темсиролимус	3 (4%)

Было проведено лечение 65 больным метастатическим раком почки.

Морфологически у 62 больных гистологически преобладал светлоклеточный почечноклеточный рак (95%), у 3 больных другие формы почечноклеточного рака почки (5%).

15 больным (23%) была проведена первая линия таргетной терапии, 50 больным (77%) — 2 линия лечения. Средний возраст пациентов — 65 лет, из них 41 мужчина (63%), и 24 женщины (37%).

У всех больных имелись отдаленные очаги метастазов, с обязательным наличием мягкотканых очагов. Пациентам регулярно по графику проводились клинические и рентгенологические исследования для определения эффективности исследуемых препаратов и выявления побочного их действия.

Лечение проводилась до подтвержденного прогрессирования заболевания, развития выраженных побочных эффектов или прекращения приема по желанию пациента. Мониторинг проводился каждые 30 дней. При визитах выявлялись нежелательные явления, пациентами заполнялись анкеты качества жизни, проводились лабораторные исследования: биохимический анализ крови (глюкоза, билирубин общий, щелочная фосфатаза, АЛТ, АСТ, мочевины, креатинин), коагулограмма, гормоны щитовидной железы, общий анализ крови и мочи.

Один раз в 2 месяца выполнялись КТ грудной клетки, брюшной полости, органов малого таза с болюсным усилением; один раз в 6 месяцев — остеосцинтиграфия, по показаниям — ЭКГ, при наличии клинических проявлений — КТ головного мозга.

Мультиспиральная компьютерная томография (МСКТ) выполнялась на компьютерных томографах TOSHIBA AQUILION S16 (16 срезовый), TOSHIBA

AQULION ONE (320 срезов) с последующей обработкой на рабочей станции Vitrea FX 2.0 (Япония).

Исследование с внутривенным введением контрастного препарата выполнялось по протоколу указанной в табл. 2.

Таблица 2

Методика МСКТ почек и мочевыводящих путей

Показатель	Значение
Объем контрастного препарата, мл	90—120
Объем физиологического раствора, мл (для двухколбового инжектора)	50
Скорость введения, мл/с	4
Задержка начала томографии, секунды	
Артериальная фаза	25—30
Нефрографическая фаза	90 (60 сек после артериальной фазы)
Урографическая фаза	400—600 (300—480 сек после нефрографической фазы)
Отсрочная урографическая фаза (при подозрении на уриному)	15—30 минут

Как видно из таблицы, МСКТ с контрастированием включала в себя исследование артериальной, нефрографической, урографической фаз контрастирования, программ расчета начала сканирования в зависимости от скорости контрастирования грудного отдела аорты — программы *sure start*, *bolus tracking*.

Лучевая нагрузка на пациента рассчитывается индивидуально аппаратом и зависит от массы тела, плотности тканей и в среднем составила 11 мЗв (максимально — 18 мЗв, минимально — 8 мЗв). Анализу подвергались аксиальные, фронтальные и сагитальные срезы. Путем обработки данных на рабочей станции использовались реформатирования в 3D-режимах, режимах минимальной и максимальной интенсивности [2; 3].

Эффективность лечения определялась по критериям RECIST, версия 1.0, а с 2009 г. по версии 1.1 [1; 3].

На скрининговом этапе определялись целевые очаги, по которым в последующем определялась эффективность лечения. Бралась мягкотканые измеряемые опухолевые очаги размером не менее 10 мм по максимальному диаметру и не более 2 очагов на один орган. Если целевым очагом являлся лимфатический узел, то размер очага должен был быть не менее 15 мм по минимальному диаметру. Костные очаги не учитывались как целевые и их размеры не определялись. В случае слияния нескольких мягкотканых очагов измерялся максимальный размер и сравнивался с суммой размеров очагов, из которых он слился, и наоборот, при уменьшении в размерах и появлении нескольких мелких очагов вместо одного крупного производилось сравнение размеров аналогично.

В случаях уменьшения суммы целевых очагов более 30% расценивалось как частичный ответ, при исчезновении очагов полностью расценивалось как полный

ответ, при увеличении размеров очагов 20% и более — считалось прогрессирующим заболеванием или при появлении хотя бы одного нового любого очага. В остальных случаях отмечалась как стабилизация процесса.

При прогрессировании пациенты переводились на другую линию терапии в связи с неэффективностью проводимого лечения.

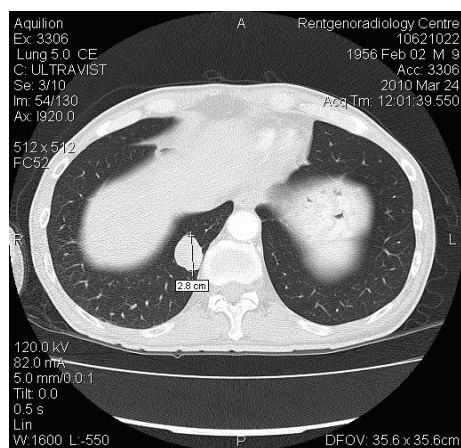
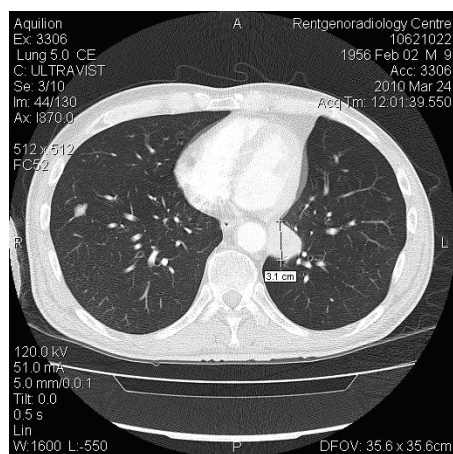
Результаты: в ходе проводимого мониторинга лечения больных почечно-клеточным раком благодаря разработанным критериям были определены следующие результаты терапии:

улучшение — исчезновение или уменьшение размеров опухолевых очагов суммарно более, чем на 30% (рис. 1);

стабилизация — сохранение прежних размеров опухолевых очагов (рис. 2);

прогрессия заболевания — появление новых опухолевых очагов или увеличение старых суммарно более, чем на 20% (рис. 3).

А



Б

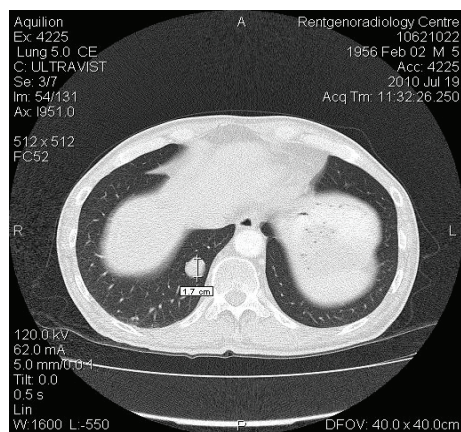
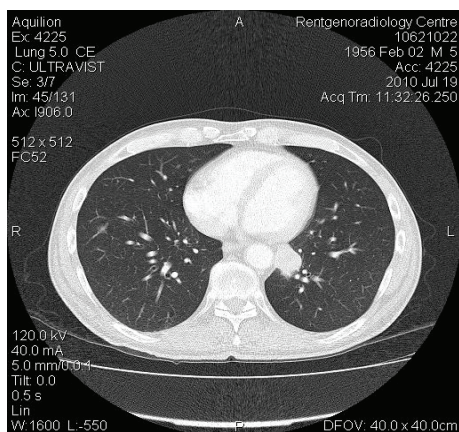
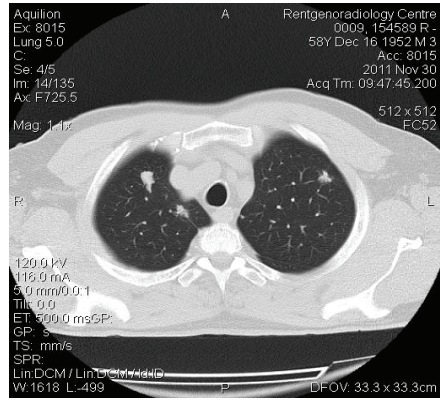
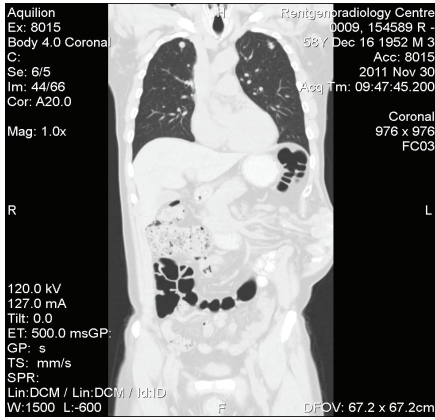


Рис. 1. КТ картина частичного ответа (уменьшение суммы размеров измеряемых очагов более чем 30%):

А — начало лечения, Б — в процессе лечения

А



Б

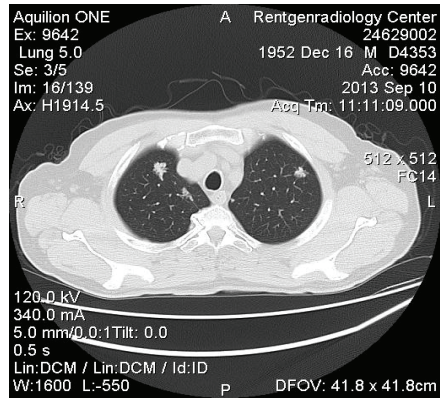
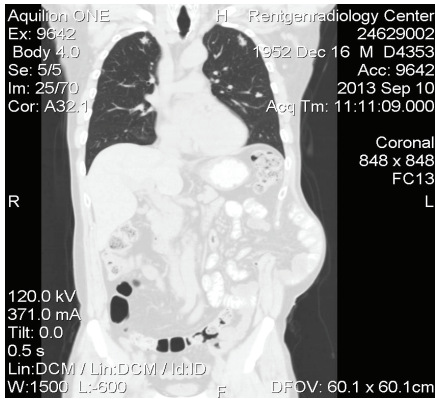
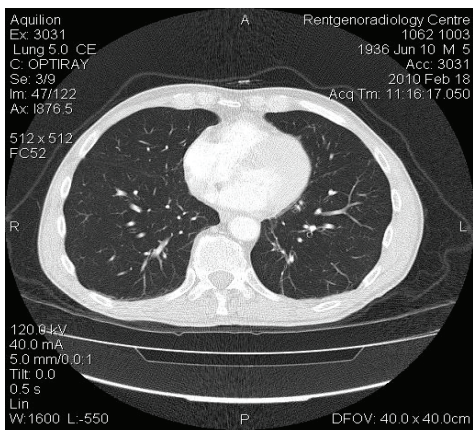
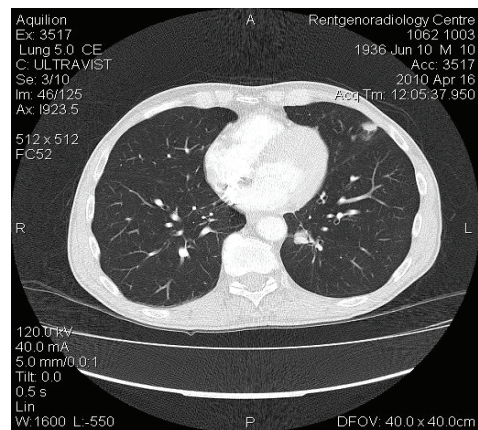


Рис. 2. КТ картина стабилизации в ходе лечения:

А — начало лечения, Б — в процессе лечения



А



Б

Рис. 3. КТ картина прогрессии в ходе лечения:

А — начало лечения, Б — в процессе лечения (увеличение количества и размеров очагов)

Результаты: в ходе проводимого мониторинга лечения больных почечно-клеточным раком благодаря разработанным критериям были определены следующие результаты терапии: улучшение — исчезновение или уменьшение размеров опухолевых очагов суммарно более, чем на 30% (рис. 1); стабилизация — сохранение прежних размеров опухолевых очагов (рис. 2); прогрессия заболевания — появление новых опухолевых очагов или увеличение старых суммарно более чем на 20% (рис. 3).

Выводы

Стандартизированная система исследований и контроля за размерами и количеством очагов метастазов RECIST позволяет унифицировано делать выводы об эффективности проводимого лечения и вовремя назначить другую терапию при неэффективности предшествующего лечения, что улучшает показатели выживаемости при данной нозологии [11—13].

ЛИТЕРАТУРА

- [1] Алексеев Б.Я., Калтинский А.С., Ньюшко К.М., Клименко А.А., Анжиганова Ю.В., Варламов С.А., Бицурина С.А., Васильев Л.А., Архитов А.В., Гурина Л.И., Леонов О.В. Определение факторов прогноза эффективности терапии бевацизумабом у больных метастатическим почечно-клеточным раком // Онкоурология. — 2013. — № 3. — С. 17—24.
- [2] Котляров П.М., Сергеев Н.И., Федина О.Н. МРТ в диагностике метастатического поражения скелета и в оценке эффективности лечения // Радиология — Практика. — 2006. — № 6. — С. 10—15.
- [3] Власов П.В., Котляров П.М. Рентгенодиагностика в урологии. — ВИДАР, 2010.
- [4] Минимальные клинические рекомендации Европейского общества медицинской онкологии (ESMO / Редакторы русского перевода С.А. Тюляндин, Д.А. Носов, Н.И. Переводчикова). — М.: Издательская группа РОНЦ им. Н.Н. Блохина РАМН, 2010.
- [5] Keane T, Gillatt D, Evans CP, Tubaro A. Current and future trends in treatment of renal cancer. *Eur Urol.* 2007; Suppl 6:374—84.
- [6] Di Lorenzo G, Autorino R, Sternberg CN. Metastatic renal cell carcinoma: recent advances in the targeted therapy era. *Eur Urol.* 2009;56:959—71.
- [7] Escudier B, Eisen T, Porta C. et al. Renal cell carcinoma: ESMO Clinical Practice Guidelines for diagnosis, treatment and follow-up. *Ann Oncol* 2012;23: Suppl 7: vii65-vii71.
- [8] Motzer RJ, Bacik J, Murphy BA, Russo P, Mazumdar M. Interferon-alfa as a comparative treatment for clinical trials of new therapies against advanced renal cell carcinoma. *J Clin Oncol.* 2002;20:289—6.
- [9] Motzer RJ, Agarwal N, Beard C, et al. NCCN clinical practice guidelines in oncology: kidney cancer. *J Natl Compr Canc Netw* 2009;7:618—30.
- [10] Rao D., Butt Z., Rosenbloom S. et al. A comparison of the Renal Cell Carcinoma-Symptom Index (RCC-SI) and the Functional Assessment of Cancer Therapy-Kidney Symptom Index (FKSI). *J Pain Symptom Manage* 2009;38:291—8.
- [11] Karakiewicz PI, Sun M, Bellmunt J, Sneller V, Escudier B. Prediction of Progression-Free Survival Rates After Bevacizumab Plus Interferon Versus Interferon Alone in Patients with Metastatic Renal Cell Carcinoma: Comparison of a Nomogram to the Motzer Criteria. *European Urology.* 2011;60:48—56.

- [12] *Ficarra V, Brunelli M, Cheng L, Kirkali Z, Lopez-Beltran A, Martignoni G, et al.* Prognostic and therapeutic impact of the histopathologic definition of parenchymal epithelial renal tumors. *Eur Urol.* 2010;58:655—68.
- [13] *Therasse P, Arbuck SG, Eisenhauer EA, et al.* New guidelines to evaluate the response to treatment in solid tumors. *J Natl Cancer Inst* 2000;92:205—16.

REFERENCES

- [1] *Alekseev B.J., Kalpinsky A.S., Nyushkov K.M., Klimenko A.A., Anzhiganova Y., Varlamov S.A., Bichurina S.A., Vasiliev L.A., Arkhipov A.V., Gurin L.I., Leonov O.V.* Identification of factors predicting the effectiveness of bevacizumab in patients with metastatic renal cell carcinoma. *Oncourology.* — 2013. — N 3. — P. 17—24.
- [2] *Kotljary P.M., Sergeev N.I., Fedin O.N.* MRI in the diagnosis of metastatic skeletal disease and in assessing the effectiveness of treatment. *Radiology-Practice.* — 2006. — № 6. — С. 10—15.
- [3] *Vlasov P.V., Kotlyarov P.M.* Radiology in urology. — Vidar, 2010.
- [4] Minimum clinical recommendations of the European Society for Medical Oncology (ESMO) / Russian translation Editors S.A. Tyulyandin, D.A. Nosov, N.I. Perevodchikova. — Moscow: Publishing Group RCRC. NN Blokhin, 2010.
- [5] *Keane T., Gillatt D., Evans C.P., Tubaro A.* Current and future trends in treatment of renal cancer. *Eur Urol.* — 2007; Suppl 6:374—84.
- [6] *Di Lorenzo G., Autorino R., Sternberg C.N.* Metastatic renal cell carcinoma: recent advances in the targeted therapy era. *Eur Urol.* 2009; 56:959—71.
- [7] *Escudier B., Eisen T., Porta C. et al.* Renal cell carcinoma: ESMO Clinical Practice Guidelines for diagnosis, treatment and follow-up. *Ann Oncol* 2012; 23: Suppl 7: vii65—vii71.
- [8] *Motzer R.J., Bacik J., Murphy B.A., Russo P., Mazumdar M.* Interferon-alfa as a comparative treatment for clinical trials of new therapies against advanced renal cell carcinoma. *J Clin Oncol.* — 2002; 20:289—6.
- [9] *Motzer R.J., Agarwal N., Beard C. et al.* NCCN clinical practice guidelines in oncology: kidney cancer. *J Natl Compr Canc Netw.* — 2009; 7:618—30.
- [10] *Rao D., Butt Z., Rosenbloom S. et al.* A comparison of the Renal Cell Carcinoma-Symptom Index (RCC-SI) and the Functional Assessment of Cancer Therapy-Kidney Symptom Index (FKSI). *J Pain Symptom Manage.* — 2009; 38:291—8.
- [11] *Karakiewicz P.I., Sun M., Bellmunt J., Sneller V., Escudier B.* Prediction of Progression-Free Survival Rates After Bevacizumab Plus Interferon Versus Interferon Alone in Patients with Metastatic Renal Cell Carcinoma: Somparison of a Nomogram to the Motzer Criteria. *European Urology.* 2011; 60:48—56.
- [12] *Ficarra V, Brunelli M, Cheng L, Kirkali Z, Lopez-Beltran A, Martignoni G. et al.* Prognostic and therapeutic impact of the histopathologic definition of parenchymal epithelial renal tumors. *Eur Urol.* 2010; 58:655—68.
- [13] *Therasse P, Arbuck S.G., Eisenhauer E.A. et al.* New guidelines to evaluate the response to treatment in solid tumors. *J Natl Cancer Inst* 2000; 92:205—16.

**TECHNIQUE OF COMPUTED TOMOGRAPHY
AND EVALUATION OF THE EFFICACY OF TARGETED THERAPY
FOR METASTATIC RENAL CELL CARCINOMA
BY RECIST CRITERIA**

**A.A. Klimenko, P.M. Kotlyarov, S.A. Ivanov,
E.V. Egorova, E.V. Sherbakhina**

FSI Russian Scientific Rentgenradiology Centre

This article describes a technique of spiral CT, the results of which and through international response evaluation criteria conducted targeted therapy in treatment of patients with metastatic kidney cancer therapeutic tactics standardized reference this category of patients.

As a result of diagnostic and therapeutic measures increases the efficiency of therapy and increases overall survival of patients with metastatic kidney cancer.

Key words: kidney cancer, targeted therapy, spiral tomography kompyuternaya.