
МОРФОФИЗИОЛОГИЧЕСКИЕ ОСОБЕННОСТИ СТРОЕНИЯ ТИМУСА ОЗЕРНОЙ ЛЯГУШКИ (*RANA RIDIBUNDA*) И ПРЫТКОЙ ЯЩЕРИЦЫ (*LACERTA AGILIS*)

М.П. Грушко

Астраханский государственный технический университет
ул. Татищева, 16, Астрахань, Россия, 414056

В статье приведены результаты изучения центрального органа кроветворения — тимуса — озерной лягушки (*Rana Ridibunda*) и прыткой ящерицы (*Lacerta agilis*). Определены основные морфофизиологические особенности этого органа у представителей разных классов животных. Дана подробная характеристика качественного и количественного состава образующихся клеток крови в этом органе у лягушек и ящериц.

Ключевые слова: лягушка, ящерица, тимус, строение, функции.

При изучении любой биологической проблемы исследователь невольно обращается к ее сравнительно-историческим аспектам. Связано это с тем, что изучение механизмов какого-либо явления сталкивается с определенными трудностями в силу эволюционно сложившейся многофакториальности процессов, лежащих в основе любого биологического феномена. Путь, который помогает изучить отдельные элементы процесса, установить их взаимосвязь и тем самым подойти к пониманию явления в целом, — это обращение к филогенетически менее организованным формам жизни с постепенным переходом от одних групп животных к другим, в которых оно усложнялось [2; 4].

Тимус — один из центральных органов иммунной системы. Весьма интересным является выявление морфофизиологических особенностей строения этого органа у представителей разных классов — земноводных и рептилий. Целью данного исследования явилось изучение особенности гистологической организации тимуса озерной лягушки (*Rana Ridibunda* Pall., 1771) и прыткой ящерицы (*Lacerta agilis* (Linnaeus, 1758)).

Объектом исследования являлись половозрелые самки лягушек (*Rana Ridibunda* Pall., 1771) (30 шт.) и прыткой ящерицы (*Lacerta agilis* (Linnaeus, 1758)) (30 шт.) в возрасте трех лет. Исследования проводились на особях, отловленных в Наримановском и Красноярском районах Астраханской области в весенне-летний период. Приготовление и изучение гистологических препаратов проводилось по общепринятым методикам [1; 3; 5]. Эксперименты с животными проводились с соблюдением «Правил проведения работ с использованием экспериментальных животных».

У бесхвостых амфибий тимус — парный орган и располагается на боковой стороне черепа (сзади барабанной перепонки между мышцами головы). Тимус формируется у амфибий через три дня после оплодотворения в результате инвагинации дорсального эпителия второго глоточного кармана, и на шестой день развития в нем выделяют корковую и мозговую зоны [6].

У исследованных особей в возрасте трех лет тимус представлял собой округлое образование, снаружи покрытое тонкой соединительнотканной капсулой. У некоторых особей наружная соединительнотканная капсула была утолщена. От капсулы шли перегородки — трабекулы, разделяющие тимус лягушки на дольки. В каждой долке четко различалось темно окрашенное корковое и более светлое мозговое вещество в соотношении примерно 1 : 1. Мозговое вещество одной дольки тимуса переходило в мозговое вещество другой дольки. Весь орган пронизывали кровеносные сосуды, но в мозговом веществе их отмечено значительно больше. Строму долек образовывали крупные, выделяющиеся на общем фоне ретикулоэпителиальные клетки. Эти клетки характеризовались наличием светлого округлого или овального ядра, диаметр которого составлял 17,6 мкм. В мозговом слое долек тимуса ретикулоэпителиальных клеток было отмечено больше, чем в корковом. Большое количество плотно расположенных лимфоцитов, придавало корковому веществу более темный цвет по сравнению с мозговым где они располагались реже за счет меньшего их количества.

В основном в мозговом слое долек тимуса были отмечены эпителиальные слоистые тельца Гассала, которые представляли собой наслоившиеся друг на друга ороговевшие ретикулоэпителиальные клетки. Размер телец колебался от 18 мкм до 60 мкм.

Из формирующихся клеток в мозговом веществе количество лимфобластов составляло 5%, пролимфоцитов 11,0% и зрелых лимфоцитов 75,0%. Здесь же были отмечены плазматические клетки, которые располагались хаотично. Их удельный вес составлял 6,0%. Из гранулоцитов здесь были обнаружены палочкоядерные нейтрофилы, которые в среднем составляли 3,0% (рис. 1).

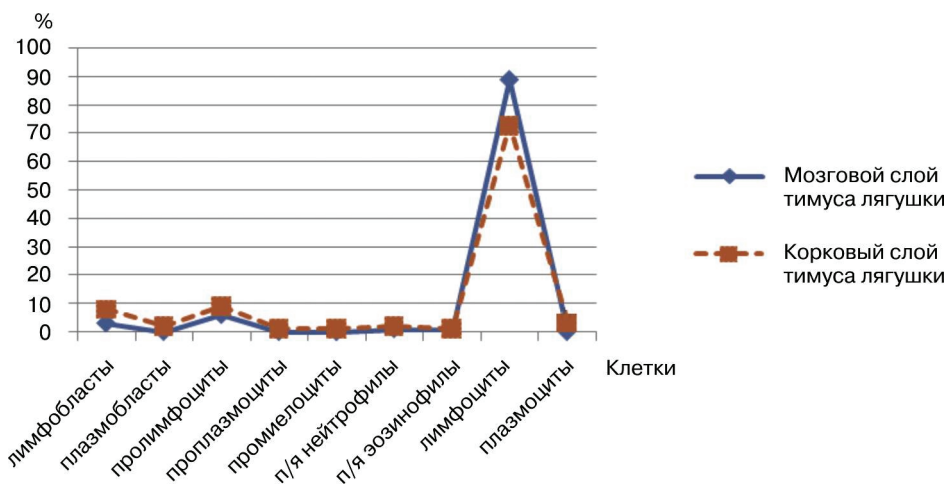


Рис. 1. Распределение формирующихся клеток в тимусе лягушки (*Rana ridibunda* Pall., 1771)

В корковом веществе лимфобластов было отмечено несколько больше, чем в мозговом веществе, — 10%, пролимфоциты составляли 22,0%, лимфоциты — 44,0%. Из плазматических клеток в корковом веществе были отмечены плазмо-

бласты 2,0%, проплазмоциты 2,0% и зрелые плазмоциты 11,0%, причем они в основном локализовались по краю коркового вещества (рис. 1).

Также на протяжении всей дольки тимуса встречались макрофаги. Были отмечены и единичные сегментоядерные нейтрофилы.

Тимус рептилий начинает свое развитие на самых ранних этапах онтогенеза и закладывается путем инвагинации дорсального эпителия глоточных карманов. Тимус ящериц берет свое начало от второго и третьего глоточных карманов [6].

У большинства ящериц и змей тимус располагается в вентральной части шеи и представлен двумя едиными долями (правой и левой), каждая из которых дифференцируется на кору и мозговую зону [6].

Кора тимуса у рептилий представлена плотно упакованными малыми лимфоцитами, которые окружены тонкой сетью звездчатообразных эпителиальных клеток. В мозговой зоне, кроме лимфоцитов и эпителиоцитов, обнаруживаются макрофаги, эозинофилы и моноциты. Хорошо выявляемые у млекопитающих, тельца Гассалья у рептилий не обнаружены.

У взрослых половозрелых особей прыткой ящерицы тимус располагался в вентральной части шеи, был представлен правой и левой долями, которые, в свою очередь, подразделялись на более мелкие дольки. Снаружи каждая долька была одета соединительнотканной капсулой, толщина которой оставляла 13,5 мкм, от нее внутрь органа отходили перегородки, содержащие сосуды, т.е. тимус ящериц состоял как из отдельных изолированных долек, так и долек, соединенных своими основаниями. Четко выявлялось корковое и мозговое вещество органа. Толщина коркового вещества колебалась от 217 до 434 мкм, а мозгового — от 226 до 543 мкм. Орган был пронизан многочисленными сосудами различного диаметра.

Корковое вещество было густо заполнено клетками и на общем фоне выглядело более темным. Пролиферирующие клетки располагались между эпителиальными клетками, которые отличались светлой оксифильной окраской. Ядро с крупным ядрышком четко просматривалось. Диаметр эпителиальных клеток составлял 7,84 мкм.

Основную массу развивающихся клеток составляли клетки лимфоцитопоэтического ряда — 94%, и всего 6% приходилось на гранулоциты. При этом зрелые лимфоциты были самой многочисленной группой клеток и составляли 73%, на втором месте по количеству стояли пролимфоциты — 9%, лимфобласты составляли 8%. Также здесь были выявлены немногочисленные плазматические клетки. Плазмоцитов было выявлено в среднем 3%, проплазмоцитов — 1%, плазмобластов — 2%. Из гранулоцитов были отмечены промиелоциты — 1%, палочкоядерные нейтрофилы составляли 2% и палочкоядерные эозинофилы — 1% (рис. 2). В корковом веществе ящериц была отмечена тенденция размещения немногочисленных бластных клеток ближе к соединительнотканной капсуле, а зрелые лимфоциты наибольшей концентрации достигали ближе к зоне перехода в мозговое вещество. Здесь же были отмечены митотически делящиеся клетки.

Мозговое вещество тимуса имело более светлую окраску, так как по сравнению с корковым здесь содержалось меньше лимфоцитов. Бластных клеток здесь

было меньше, они составляли всего 3%, удельный вес пролимфоцитов был равен 6%, зрелые лимфоциты составляли 89%. Из гранулоцитов в единичном экземпляре были отмечены палочкоядерные нейтрофилы и эозинофилы. Здесь также были выявлены эпителиальные клетки, но здесь они были более крупными и многочисленными, чем в коре. Диаметр колебался от 11,76 мкм до 20,9 мкм. Слоистые эпителиальные тельца (Гассалья) были рассредоточены по всему мозговому веществу, их диаметр колебался от 19 мкм до 32,3 мкм.

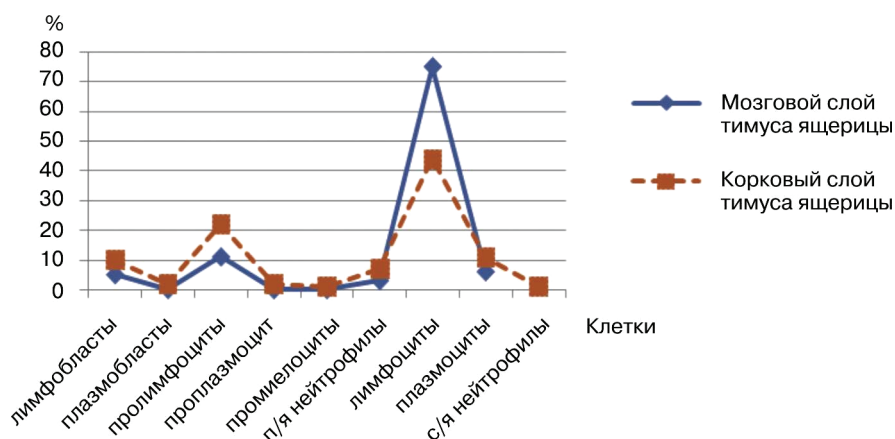


Рис. 2. Распределение формирующихся клеток в тимусе ящерицы (*Lacerta agilis* (Linnaeus, 1758))

Как в корковом, так и в мозговом веществе, встречались макрофаги, но в мозговом веществе их было больше, здесь они локализовались в области телец Гассалья. Были выявлены одиночные жировые клетки рассредоточенные по всему органу.

В результате анализа полученных данных выяснено, что тимус лягушки представлял собой одиночное округлое образование с боковых сторон черепа, а у ящерицы он располагался в вентральной части шеи и был также представлен правой и левой долями, но в отличие от тимуса лягушки они подразделялись еще на более мелкие дольки. Общий план гистологического строения этого органа у этих животных был сходен, т.е. четко выявлялось темно окрашенное корковое вещество и более светлое мозговое вещество. У этих групп животных здесь были выявлены клетки агрануло- и гранулоцитопозитического рядов, но процентное соотношение формирующихся клеток было несколько иным. Количество лимфобластов и пролимфоцитов у ящериц как в корковом, так и в мозговом веществе было несколько выше, а количество зрелых лимфоцитов, наоборот, было выше у лягушек. Количество плазмобластов и проплазмоцитов, практически было одинаковым, а вот зрелых плазматических клеток было отмечено больше у ящериц. Из гранулоцитов количество формирующихся промиелоцитов совпадало, палочкоядерные нейтрофилы преобладали у ящериц, только у них были отмечены единичные сегментоядерные нейтрофилы. Палочкоядерные нейтрофилы были выявлены только у лягушек.

Таким образом, у земноводных (например, озерной лягушки) и у пресмыкающихся (например, прыткой ящерицы) имеются как сходные так и отличные черты строения тимуса, свойственные этим животным.

ЛИТЕРАТУРА

- [1] Волкова О.В., Елецкий Ю.К. Основы гистологии с гистологической техникой. Изд. 20-е. — М.: Медицина, 1982.
- [2] Галактионов В.Г. Иммунология. — 3-е изд., испр. и доп. — М.: Академия, 2004.
- [3] Житенева Л.Д., Полтавцева Т.Г., Рудницкая О.А. Атлас нормальных и патологически измененных клеток крови рыб. — Ростов н/Д: Кн. изд-во, 1989.
- [4] Заварзин А.А. Очерк эволюционной гистологии крови и соединительной ткани. — М.; Л.: Изд. АН СССР, 1953.
- [5] Никитин В.Н. Атлас клеток крови сельскохозяйственных и лабораторных животных. — М., 1949.
- [6] Селезнев С.Б. Филогенез иммунной системы. — М.: Изд-во РУДН, 1999.

MORPHOPHYSIOLOGY FEATURES OF A STRUCTURE THYMUS A LAKE FROG (*RANA RIDIBUNDA*) AND THE NIMBLE LIZARD (*LACERTA AGILIS*)

M.P. Grushko

The Astrakhan state technical university
Tatischev's str., 16, Astrakhan, Russia, 414056

In work results of studying of the central body hematosi — thymus a lake frog (*Rana Ridibunda*) the nimble lizard (*Lacerta agilis*) are resulted. The basic are certain Morphophysiology features of this body at representatives of different classes of animals. The detailed characteristic of qualitative and quantitative structure of formed blood cells in this body at frogs and lizards is given.

Key words: a frog, the lizard, thymus, a structure, functions.